

Perioperatives Gerinnungsmanagement in der Mikrochirurgie – Bericht der Konsensus-Workshops im Rahmen der 31. und 32. Jahrestagung der Deutschsprachigen Arbeitsgemeinschaft für Mikrochirurgie der peripheren Nerven und Gefäße (DAM) im November 2009 in Erlangen und November 2010 in Basel

Perioperative Coagulation Management in Microsurgery – Report of the Consensus Workshops in the Course of the 31st and 32nd Annual Meeting of the German-language Working Group for Microsurgery of the Peripheral Nerves and Vessels (DAM) November 2009 in Erlangen and November 2010 in Basel

Autoren M. Schmitz¹, R. Riss², U. Kneser¹, A. Jokuszies³, Y. Harder⁴, J. P. Beier¹, D. J. Schäfer⁵, P. M. Vogt³, H. Fansa⁶, C. Andree⁷, G. Pierer⁸, R. E. Horch¹

Institute Die Institutsangaben sind am Ende des Beitrags gelistet

Schlüsselwörter

- Antikoagulation
- Mikrochirurgie
- Thromboseprophylaxe
- antithrombotisch wirksam
- perioperatives Gerinnungsmanagement

Key words

- anticoagulation
- microsurgery
- prevention of thrombosis
- thromboprophylaxis
- antithrombotic drugs
- perioperative coagulation management

eingereicht 17.4.2011

akzeptiert 6.10.2011

Bibliografie

DOI <http://dx.doi.org/10.1055/s-0031-1291317>
 Handchir Mikrochir Plast Chir 2011; 43: 376–383
 © Georg Thieme Verlag KG
 Stuttgart · New York
 ISSN 0722-1819

Korrespondenzadresse

Dr. Marweh Schmitz
 Universitätsklinikum Erlangen
 Plastisch- und Handchirurgische
 Klinik
 Krankenhausstraße 12
 91054 Erlangen
marweh.schmitz@uk-erlangen.de

Zusammenfassung

Die Mikrochirurgie ist ein zunehmend wichtiger Bestandteil der rekonstruktiven Chirurgie. In diesem Zusammenhang gewinnt die Antikoagulation immer mehr an Bedeutung. Bis dato gibt es keinerlei Studien oder allgemeingültige Regimes, die als evidenzbasierte Leitlinie zur antithrombotischen Prophylaxe in der Mikrochirurgie dienen. Während der Jahrestagungen der Deutschsprachigen Arbeitsgemeinschaft für Mikrochirurgie (DAM) 2009 und 2010 wurde im Rahmen von interdisziplinär besetzten Workshops ein erster Konsensus der deutschsprachigen Mikrochirurgen in der Plastischen Chirurgie angestrebt. Dieser Artikel fasst die besprochenen Aspekte als Zwischenbericht der Entwicklung eines allgemeingültigen Antikoagulationsregimes zusammen. Grundsätzlich werden auf der Basis der aktuellen Literatur verschiedene Empfehlungen und Erfahrungsberichte zu 3 Hauptfaktoren der Thromboseprophylaxe zusammengefasst: Heparin-gabe, Verwendung von Kolloidallösungen und Plättchenaggregationshemmung. Im Rahmen der Workshops wurde keine Empfehlung für die allgemeine Gabe des Plättchenaggregationshemmers Acetylsalicylsäure zur Thromboseprophylaxe ausgesprochen. Auch die Gabe von Kolloiden (z.B. HES 6%/Dextran) wurde aufgrund fehlender Evidenz und der Gefahr erheblicher Nebenwirkungen nicht als Routineverfahren empfohlen. Die Antikoagulation sollte nach derzeitigem Konsensus in erster Linie mit Heparin erfolgen. Dabei sind niedermolekulare Heparine (NMH) dem unfraktionierten Heparin (UFH) überlegen. Lediglich bei Revisionsfällen, Niereninsuffizienz und in seltenen Konstellationen im Rahmen der Rekonstruktion der unteren Extremität wurde von der Mehrzahl der Teilnehmer die PTT-gesteuerte intravenöse kontinuierliche Antikoagulation mit UFH als sinnvoll erachtet. Zum Zeitpunkt der Anastomosenfreigabe

Abstract

Microsurgery is a very relevant component of reconstructive surgery. In this context anticoagulation plays an increasing role. At the moment there are no unanimously accepted prospective studies or generally accepted regimes available that could serve as evidence-based guidelines for the prevention of thrombosis in microsurgery. With regard to this problem the aim of a series of workshops during the annual meetings of the German-speaking group for microsurgery in 2009 and 2010 was to establish a first possible consensus. This article reflects the main aspects of the ongoing development of a generally acceptable guideline for anticoagulation in microsurgery as interim report of these consensus workshops. Basically there are 3 main agents in thromboprophylaxis available: antiplatelet drugs, dextran and heparin. In the course of the workshops no general use of aspirin or dextran for anticoagulation in microsurgery was recommended. The use of heparin as anticoagulation agent is advisable for different indications. Low molecular heparins (LMH) have certain advantages in comparison to unfractionated heparins (UFH) and are therefore preferred by most participants. Indications for UFH are still complex microsurgical revisions, renal failure and some specific constellations in patients undergoing reconstruction of the lower extremity, where the continuous administration of heparin is recommended. At the moment of clamp release a single-shot of UFH is still given by many microsurgeons, despite a lack of scientific evidence. Future prospective clinical trials and the establishment of a generally accepted evidence-based guideline regarding anticoagulation treatment in microsurgery are deemed necessary.

be erscheint eine single-shot Dosis UFH in ausgewählten Fällen weiterhin empfehlenswert, wenngleich dies nicht in allen Zentren durchgeführt wird und diesbezüglich keine evidenzbasierte Studienlage besteht. Zukünftige prospektive Studien zu diesem Thema sind genauso erforderlich wie letztendlich die Entwicklung einer allgemeingültigen evidenzbasierten Leitlinie zum perioperativen Gerinnungsmanagement in der Mikrochirurgie.

Einleitung

Im Rahmen der Rekonstruktion als Teilgebiet der Plastischen Chirurgie spielt die Mikrochirurgie eine enorm wichtige Rolle. Neure Ansätze der Regenerativen Medizin, wie z.B. Tissue Engineering, sind zwar vielversprechend, stehen aber für die klinische Anwendung noch nicht zur Verfügung [1–4]. Insofern können in unmittelbarer Zukunft nur die Optimierung der Mikrochirurgie per se und insbesondere die Minimierung von Komplikationen zu einer weiteren Verbesserung führen. Entsprechend werden die mikrochirurgischen Techniken stets verfeinert und perfektioniert. In den letzten Jahren hat sich die Erfolgsrate mikrochirurgischer Lappenplastiken dementsprechend auch zunehmend gesteigert. Neben den weiterentwickelten Operationstechniken spielt hierbei sicherlich auch das perioperative Gerinnungsmanagement eine entscheidende Rolle, da vor allem venöse Thrombosen zur zwar insgesamt geringen, aber definitiv noch vorhandenen Lappenverlustrate führen [5–8]. In den USA existieren bereits evidenzbasierte nicht auf die Mikrochirurgie fokussierte Leitlinien zur allgemeinen venösen Thromboseprophylaxe in der Plastischen Chirurgie basierend auf Ergebnissen retrospektiver Studien [9]. Sowohl international als auch national existiert zurzeit noch eine große Variation von Antikoagulationsregimes in der Mikrochirurgie (bezogen auf verwendete Medikamente, Dosierung und Applikationszeitpunkt/-dauer) abhängig von der Erfahrung des Operateurs bzw. der jeweiligen Klinik. Die Standardisierung dieses heterogenen Gerinnungsmanagements mit der Entwicklung eines allgemeingültigen Algorithmus für die meisten klinischen Anwendungen in der rekonstruktiven Mikrochirurgie ist daher erstrebenswert. Für den Konsensus der im April 2009 veröffentlichten S3-Leitlinie zur Prophylaxe venöser Thrombembolien der Arbeitsgemeinschaft der Wissenschaftlichen Medizinischen Fachgesellschaften (AWMF) wirkte bereits die Deutsche Gesellschaft der Plastischen, Rekonstruktiven und Ästhetischen Chirurgen unter den 27 Fachgesellschaften und Organisationen mit [10]. Jokuszies et al. haben zudem basierend auf der S3-Leitlinie der AWMF einen Algorithmus zur allgemeinen peri- und postoperativen venösen Thrombembolieprophylaxe (VTE) in der Plastischen Chirurgie formuliert und die Empfehlungen der AWMF auf körperregionsspezifische Eingriffe übertragen [11].

Aufgrund der ausgeprägten Heterogenität der antithrombotischen Therapieregimes in den verschiedenen mikrochirurgischen Zentren wurden daher im Rahmen der 31. Jahrestagung der DAM im November 2009 in Erlangen sowie der 32. Jahrestagung der DAM im November 2010 in Basel Workshops mit dem Thema des perioperativen Gerinnungsmanagements in der Mikrochirurgie zur Konsensusbildung abgehalten. Wir möchten im Folgenden als Zwischenbericht der Entwicklungen auf diesem Gebiet die Ergebnisse der Workshops zusammenfassen. Diese Zusammenfassung soll in Zukunft durch entsprechende Studien im Idealfall zu einer allgemein gültigen evidenzbasierten Leitlinie weiterentwickelt werden. Die vorgestellten Verfahrensweisen repräsentieren dabei lediglich die Mehrheitsmeinung der

anwesenden Mikrochirurginnen und Mikrochirurgen und stellen keineswegs eine evidenzbasierte Leitlinie dar.

Hintergrund

Bei mikrochirurgischen Interventionen muss die Gefahr der Irritation des bestehenden hämostaseologischen Gleichgewichts, welches physiologischerweise zwischen pro- und antikoagulatorischen Faktoren im Blutgerinnungssystem existiert, immer berücksichtigt werden. Hier besteht die Problematik der Gefäß-Thrombosierung vs. Blutungskomplikation. Faktoren, die zu diesem Ungleichgewicht führen können, werden im Folgenden kurz zusammengefasst und diskutiert.

Es bestehen mehrere Arten von operativ bedingten erworbenen Koagulopathien im Gegensatz zu angeborenen Koagulopathien, welche zu einer komplexen Hämostasestörung und damit erhöhten Blutungsneigung führen können.

- ▶ Verlustkoagulopathie durch anhaltenden Blutverlust
- ▶ Verbrauchskoagulopathie durch Verbrauch von Gerinnungsfaktoren
- ▶ Dilutionskoagulopathie durch therapeutische Verdünnung bei anhaltender Blutung, wobei die Gerinnungsfaktoren nicht gleichzeitig kritische Werte erreichen. Zunächst kommt es zu einem Fibrinogenabfall, im weiteren Verlauf zu einem Absinken der Thrombozytenzahl [12].
- ▶ Durch Hypoperfusion induzierte Aktivierung des Protein-C-Pathways mit einem Übergewicht der Fibrinolyse [13].

Eine bedarfsgerechte Flüssigkeitstherapie während einer mehrstündigen rekonstruktiven Operation stellt eine Herausforderung dar. Traditionelle Konzepte zielen darauf ab, eine Hypovolämie zu vermeiden. Aber auch eine Hypervolämie sollte vermieden werden, denn es gibt Hinweise, dass Hypervolämie die vaskuläre Barriere negativ beeinflusst und damit eine Ursache für mehrere perioperative Probleme darstellt [14].

Da die derzeit empfohlene präoperative Nüchternheit bei einem gesunden Routinepatienten nicht zu einer Hypovolämie führt und die insensiblen Flüssigkeitsverluste in der Vergangenheit überschätzt worden sind, reicht bei einem internistisch gesundem Erwachsenen eine intraoperative Flüssigkeitszufuhr von 0,5–1 ml/kg KG/h Erhaltungstherapie zusätzlich zur Ersatztherapie der gemessenen Urinmenge aus [15–16]. Der Einsatz kolloidaler Lösungen (sog. Dextrane, z.B. HES 6%) im Rahmen der rein intraoperativen Flüssigkeitsbilanzierung ist mittlerweile bei Normovolämie umstritten. Die Zufuhr kolloidaler Flüssigkeit führt zur verlängerten Gerinnselbildungszeit (TEG), reduzierten Gerinnselfestigkeit und verlängerten Thrombinzeit (TZ) sowie Thromboplastinzeit (PTT) [17]. Kolloide können die photometrische Fibrinogenbestimmung nach Clauss negativ im Sinne einer falsch hohen Messung beeinflussen. Bei normovolämen im steady state befindlichen Patienten zeigen kolloidale Lösungen einen Volumeneffekt unter 50% und haben somit keinen wesentlichen Vorteil gegenüber den koagulationsinerteren balancierten kristalloiden Lösungen [18]. Daher sollten Kolloide nur differenziert bei präoperativ bestehender oder intraoperativ durch Blutverluste entstehender Hypovolämie titierend therapeutisch eingesetzt werden. Bei akutem Blutverlust erreichen Kolloide als Substitutionstherapie eine Volumenwirksamkeit von nahezu 100% [19]. Eine mögliche Hämostasestörung kann durch Kofaktoren aggraviert werden. Eine Hypothermie < 35 °C Körpertemperatur führt zu einer verminderten Thrombozytenadhäsion und -aggregation und einer erhöhten Thrombinhemmung mit konsekutiv ge-

ringerer Fibrinbildung und -vernetzung. Eine schwere Hypothermie unter 34 °C wirkt sich zusätzlich auf die plasmatische Gerinnung aus. Weitere Kofaktoren, die eine erhöhte Blutungsneigung unterstützen, sind die Anämie, Hypokalziämie sowie Azidose mit einem pH-Wert <7,3. Diese zeigt eine Beeinträchtigung der Thrombozytengeneration, einen erhöhten Fibrinogenverbrauch und einen Abfall der Thrombozyten [20,21].

Zur individuellen Risikoabschätzung der Thrombose- oder auch Blutungsneigung des jeweiligen Patienten gehört auch die Berücksichtigung von hereditären und erworbenen gerinnungsspezifischen Erkrankungen. Dabei stellen die Thrombozytenfunktionsstörungen die häufigste Gerinnungsstörung dar, mit einer Inzidenz von ca. 3–4% in der Bevölkerung. Das von-Willebrand-Syndrom hat z.B. eine Inzidenz von 1–2% in der Bevölkerung, wobei die abgeschwächte Form 70% (Typ 1 quantitativ) und der Typ 2 fast ausschließlich die restlichen 30% ausmachen. Die schwere Form (Typ 3) tritt nur sehr selten auf (bei 0,5–3 von einer Million Menschen) [22]. Gerinnungsfaktorenmangel wie die Hämophilie A/B oder der Faktor XIII-Mangel sind in diesem Zusammenhang genauso aufzulisten wie die Faktor-V-Leiden-Mutation oder Homocysteinämie mit einem thrombophilem Risiko. Entsprechend sollten im Rahmen des präoperativen Screenings nach einer genauen standardisierten Anamneseerhebung, welche optimalerweise durch entsprechende spezifische Fragebögen unterstützt wird, aufgrund der Lücken in den routinemäßig durchgeführten Gerinnungstests (PTZ, PTT, Thrombozytenzahl) ggf. spezifische Gerinnungstests erfolgen, mit denen auch Thrombozytenfunktionsstörungen erfasst werden. Als etablierter ergänzender Test gilt hierbei der PFA-Test (=Plättchenfunktionsanalyzer). Bei anamnestischen Hinweisen auf Koagulopathien oder pathologischen Laborbefunden sollte vor geplanten mikrochirurgischen Eingriffen unbedingt ein Gerinnungsspezialist konsiliarisch hinzugezogen werden [23].

Weiter können immunologische sowie Knochenmarkerkrankungen genauso wie Hepatopathien oder Urämie zu einer gestörten Hämostase und somit zu einer erhöhten Blutungsneigung führen. Auch die präoperative Einnahme von bekannten Medikamenten (Plättchenaggregationshemmer, NSAR) aber auch Phytopharmaka wie z.B. Gingko, Ginseng und Johanniskraut können als Nebenwirkung zu einer erhöhten Blutungsneigung beitragen. Daher ist die präzise Erhebung der Medikamenteneinnahme vor dem Hintergrund der vielfältigen Beeinflussung des Gerinnungssystems von großer Bedeutung.

Das optimale präoperative Gerinnungsmanagement sollte somit eine Identifizierung der Gerinnungsstörung beinhalten, gefolgt von einer entsprechenden Behandlung der Koagulopathie bzw. der Grunderkrankung. Unter Berücksichtigung der o.g. Aspekte der Hämostasestörung sollten für ein optimales perioperatives Gerinnungsmanagement eine Identifizierung und Vorbehandlung der entsprechenden Erkrankungen und Gerinnungsstörungen präoperativ erfolgen. Perioperativ ist auf die Kontrolle und Therapie der o.g. Kofaktoren zu achten. Intraoperativ muss bei Verdacht auf eine komplexe Gerinnungsstörung eine sofortige Diagnostik erfolgen. Hier scheint die Rotationsthrombelastometrie (ROTEM®) eine geeignete patientennahe Testmethodik darzustellen. In Ergänzung zu den geläufigen Gerinnungstests kann mit der Thrombelastometrie schnell zwischen einem Faktoren-, Fibrinogen- oder Thrombozytenmangel differenziert werden. Eine Hyperfibrinolyse kann zuverlässig dargestellt werden. Somit ermöglicht die Thrombelastometrie eine zeit- und zielgerichtete Behandlung [24]. Letztendlich ist eine intraoperativ schonende chirurgische Vorgehensweise unabdingbar.

Im Zusammenhang mit der Hämostasestörung steht der erhöhten Blutungsneigung die Gefäßthrombosierung gegenüber [25]. Die Pathogenese der venösen Thrombose wurde durch den Pathologen Rudolf Virchow (1821–1902) mit der bis dato allgemeingültigen Virchow-Trias charakterisiert:

- ▶ Wandfaktor: Veränderung bzw. Schädigung des Gefäßendothels (durch z.B. Operation, Entzündung, Trauma und/oder degenerativen Gefäßerkrankungen)
- ▶ Flussfaktor: Veränderung der Blutströmungsgeschwindigkeit bzw. des Blutflusses (durch z.B. Immobilisation, postop. venöse Stase)
- ▶ Blutfaktor: Veränderung der Blutbestandteilzusammensetzung mit Hyperkoagulabilität als Folge (bei z.B. Thrombophilie, Tumorerkrankung, Dehydratation, Störungen im Hormonhaushalt, Schwangerschaft)

Speziell auf die Mikrochirurgie angewandt sind Faktoren, die diese Virchow-Charakteristika widerspiegeln, z.B. eine Kontinuitätsunterbrechung der Intima durch die Anastomose, welche auch aufgrund des intraluminalen Vorhandenseins von Nähten zu einer lokalen Entzündung und somit zu einer Zirkulationsstörung führen kann. Eine zu stramme Naht oder Ödem/Hämatom können ebenfalls von außen Kompression auf das Gefäß auslösen. Abknickung bzw. Torquierung des Gefäßes führen zur Beeinflussung des Blutflusses bzw. der Blutströmungsgeschwindigkeit. Das Verwenden eines Veneninterponates kann diese prokoagulatorischen Faktoren und somit die Thrombosierungsrate verstärken [26].

Hinzu kommen konstitutionelle und erkrankungsbedingte Faktoren, die das Risiko thrombotischer Komplikationen mikrovasculärer Lappenplastiken erhöhen. Hierzu zählen die dispositionellen Faktoren wie Alter, Geschlecht und Gewicht genauso wie Varikosis, Diabetes mellitus, Rauchen, Medikamenteneinnahme (z.B. orale Kontrazeptive, Steroide) und die Tumorerkrankung per se bzw. die stattgehabte Chemo- und/oder Strahlentherapie. Neben einem Standard für das perioperative Gerinnungsmanagement in der Mikrochirurgie sind somit Richtlinien zur systematischen Einschätzung der individuellen Thrombosegefahr notwendig. ◉ **Abb. 1** zeigt eine Übersicht der prokoagulatorischen Faktoren im Zusammenhang mit den Virchow Trias als mögliche Hilfestellung im Rahmen der präoperativen Risikostratifizierung.

In diesem Kontext muss jedoch auch darauf hingewiesen werden, dass eine technisch korrekte Durchführung der Gefäßanastomosen eine *conditio sine qua non* darstellt. Es wird im Allgemeinen angenommen, dass ein signifikanter Anteil der intra- oder postoperativen Gefäßthrombosen primär auf technische Faktoren zurückzuführen ist und nicht auf oben genannte pathophysiologische Prozesse. Somit stellt die einwandfreie mikrochirurgische Operationstechnik einen relevanten Faktor zur Vermeidung von thrombosebedingten mikrochirurgischen Gefäßkomplikationen dar. Diesem Sachverhalt trägt die DAM Rechnung, indem sie derzeit integrierte Konzepte zur mikrochirurgischen Ausbildung entwickelt, welche in naher Zukunft implementiert werden sollen.

Methoden der Thromboseprophylaxe in der Mikrochirurgie

▼ In der Mikrochirurgie ist im Rahmen der Thromboseprophylaxe sowohl die Pathogenese der arteriellen als auch die der venösen Thrombosen zu berücksichtigen. Die generell häufiger auftre-

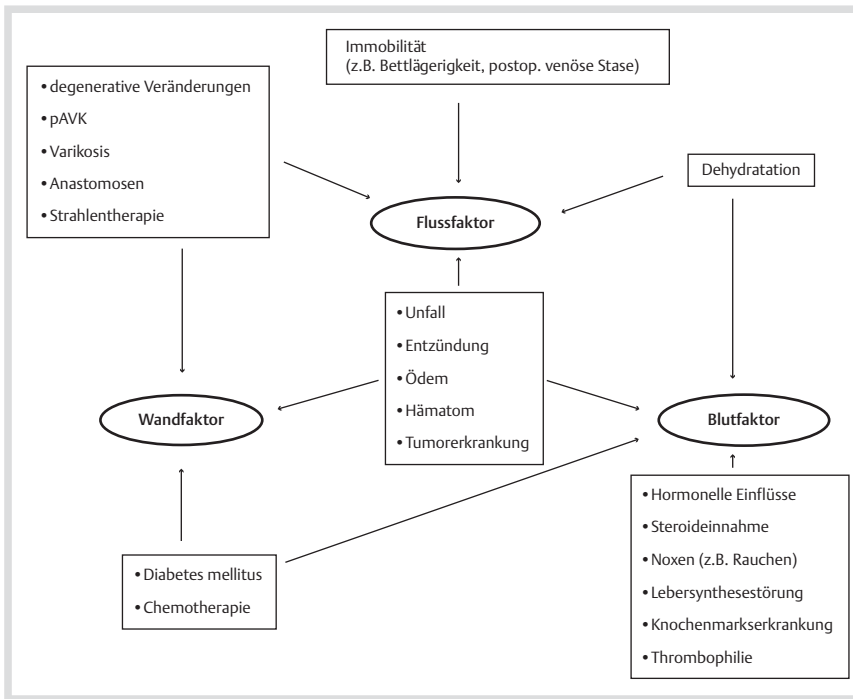


Abb. 1 Übersicht möglicher prokoagulatorischer Faktoren bezogen auf die Virchow Trias als Hilfestellung für die präoperative Risikostratifizierung im Rahmen des Gerinnungsmanagements.

tenden venösen Thrombosen entstehen vorwiegend im Bereich der plasmatischen Gerinnungskaskade mit der Entwicklung von Fibrin-Gerinnenseln aus Thrombin. Die Ätiologie der im Vergleich seltener auftretenden arteriellen Thrombosen ist vielmehr im Bereich der zellulären Gerinnungsaktivierung (Plättchenaggregation mit anschließender Aktivierung der plasmatischen Gerinnung) anzusiedeln [27,28]. Somit stellt die plasmatische Gerinnung und die damit verbundene primäre Fibrinvernetzung einen wichtigeren Faktor in der Thrombogenese dar als die Plättchenaggregation.

Die Thrombusbildung im Bereich mikrochirurgischer Anastomosen ist mit 80% der Gefäßkomplikationen in den ersten beiden postoperativen Tagen am höchsten. Dieses Risiko sinkt nach Tag 3 postoperativ auf ca. 10% [28]. Eine Studie über den Zeitpunkt von Gefäßstielthrombosen zeigte das Auftreten rein arterieller Thrombosen in ca. 90% der Fälle am 1. postoperativen Tag, wohingegen ca. 42% der rein venösen Thrombosen erst nach dem 1. postoperativen Tag auftraten [5].

Es ergibt sich daher die Notwendigkeit der Diskussion folgender Medikamente und Substanzen bzgl. Ihrer Einsatzfähigkeit und Effektivität in Rahmen eines optimalen perioperativen Gerinnungsmanagements in der Mikrochirurgie:

Heparine

Heparin ist ein Polyglykosaminoglykan, welches 1916 erstmals isoliert wurde. Die hohe Konzentration von Heparin in Mastzellen der Schweinedarmmukosa wird noch heutzutage zur Gewinnung genutzt. Heparin bindet an Antithrombin III und beschleunigt dessen Antiproteaseaktivität und Substratbindung 1 000-fach. Es kommt zu einer Hemmung der Gerinnungskaskade durch Inaktivierung der Gerinnungsfaktoren II (Thrombin), IX, X, XI und XII. Durch die Thrombininhibition kommt es konsekutiv zur Inaktivierung von Faktor V und VIII sowie zur Unterdrückung der Plättchenaktivierung und Fibrinbildung [29–31]. Höhere Dosen des Heparins führen durch die Freisetzung von Stickstoffmonoxid (NO) aus dem Gefäßendothel auch zur Vasodilatation. Durch die Vasodilatation wird die Blutflussgeschwin-

digkeit gesteigert und gemäß der Virchow-Trias auch die Thromboseneigung reduziert [32]. Heparin hemmt somit sowohl die Bildung arterieller als auch venöser Thrombosen und wird deshalb heutzutage überwiegend zur Antikoagulation in der Mikrochirurgie verwendet. Die Dosissteuerung erfolgt durch Messung der PTT, welche bei Verlängerung um das 2-fache der Norm die therapeutische Wirkung von Heparin anzeigt. In Studien konnte durch Gabe von Heparin in der therapeutischen Dosierung eine Reduktion der venösen Thrombosen um 60% erreicht werden [33]. Eine relevante und häufige Nebenwirkung bei der Gabe von Heparinen ist die deutlich erhöhte Blutungsneigung, vor allem im Bereich der Anastomosen- und Lappentnahmestelle bei mikrochirurgischen Rekonstruktionen. Die Blutungsgefahr unter Heparinapplikation ist deutlich höher als bei der Gabe von ASS oder Dextran [34]. Als weitere Gefahr der Heparintherapie ist die Heparin-induzierte Thrombozytopenie (HIT I und II) anzusehen. Dabei ist die sehr seltene Form der HIT I mit 1–3% Inzidenzrate immunmoduliert und tritt erst 5–10 Tage nach Beginn der Heparin-gabe auf, wohingegen die häufigere nicht immunogene Form HIT II zu einem Thrombozytensturz $<100 \times 10^3/\mu\text{l}$ innerhalb der ersten 2 Tage nach Heparinerstapplikation führt. Aus diesen Gründen geht mittlerweile die allgemeine Empfehlung in Richtung einer Antikoagulation durch niedermolekulare Heparine (NMH). NMHs sind durch Hydrolyse entstandene Derivate des unfraktionierten Heparins (UFH). Sie hemmen in gleichem Maße Faktor Xa, unterstützen aber im geringeren Maße die Antithrombinaktivität (Faktor II). Das Risiko einer HIT II ist um das 10-fache niedriger bei Verwendung von NMH. Die Korrelation von Dosis und Wirkung ist bei NMH in der Regel vorteilhafter als beim UFH. Es besteht eine höhere Bioverfügbarkeit bei weniger unspezifischer Bindung und längerer Wirkdauer (8–16h bei Resorption und HWZ von 2–3h) [35]. Im Gegensatz zum UFH sind nur ca. 50% des NMH mit Protamin antagonisierbar. Die Elimination erfolgt renal, sodass als Nachteil gegenüber UFH die Akkumulationsgefahr bei Niereninsuffizienz zu erwähnen ist. Da NMHs nur eine leichte Alteration der PTT bewirken, sollte die Dosisanpassung in erster Linie über die Anti-Xa-Aktivität erfol-

Tab. 1 Literatur-Metaanalyse verschiedener mikrochirurgischer Antikoagulationsregimes in Relation zur Patientenzahl, Lappenverlust- und Revisionsrate sowie Thrombosen.

Studie	Antikoagulationsregime	Patientenzahl (n)	Lappenverlust-rate	Revisionsrate	Thrombo-serate
Chalian et al. 2001	1 500 IE Heparin-Bolus vor Anastomosenfreigabe, postop. NMH-Gabe für 5 Tage	156	1%	3,8%	unbekannt
Eckhardt et al. 2003	NMH-Gabe und Dextran 40 für 24–48 h postop.	500	6%	8%	8,8%
Nahabedian et al. 2004	5 000 IE Heparin-Bolus vor Stieldurchtrennung, Dextran 40 (30 ml/h) postop., bei vorhandener Indikation Heparininjektion subkutan	102	5%	8,8%	8,8%
Suh et al. 2004	81 mg ASS für 7 Tage postop.	400	0,8%	1,8%	unbekannt
Lecoq et al. 2006	subkutane NMH-Gabe 1x/d (Beginn 4 h postop.), Voluven® 1000 ml/d postop., ggf. Mg ²⁺ 500 mg/d u./o. Lidocain 1,5 mg/kgKG/h periop. i. v.	412	3,6%	8,2%	3,6%
Dassonville et al. 2007	NMH-Gabe	213	6,6%	15%	14,1%
Pohlenz et al. 2007	UFH-Gabe 200 IE/kgKG/24 h für 1 Woche postop.	202	6,4%	10,4%	7,9%
Chernichenko et al. 2008	81 mg ASS für 14 Tage postop.	124	2,4%	unbekannt	3,2%

(in Anlehnung an Brands MT, van den Bosch SC, Dielemann FJ et al. Prevention of thrombosis after microvascular tissue transfer in the head and neck. A review of the literature and the state of affairs in Dutch Head and Neck Cancer Centers. Int J Oral Maxillofac Surg 2010; 39:101–106)

gen. In Studien konnte bei Applikation von NMH im Vergleich zu UFH eine geringere Nebenwirkungsrate bei gleichem Effekt auf den Erhalt der Anastomosendurchgängigkeit nachgewiesen werden [36, 37].

Im Rahmen der Workshops 2009 und 2010 wurde mehrheitlich für einen präoperativen Beginn der Antikoagulation mittels NMH bei komplexen mikrochirurgischen Eingriffen plädiert. Die Notwendigkeit der intraoperativen Bolusgabe von UFH unmittelbar vor Anastomosenfreigabe wurde von den Teilnehmern kontrovers diskutiert. Einige Zentren verzichten inzwischen ganz darauf, während viele Zentren in Abhängigkeit vom individuellen Risikoprofil und der Lokalisation (untere Extremität) durchaus häufig eine Indikation zur Gabe eines intraoperativen Heparinbolus (1 000–2 500 iE) sehen. Von vielen Teilnehmern wurde jedoch festgestellt, dass es nach Gabe eines Heparinbolus zum Auftreten von intraoperativer Blutungsneigung kommen kann. Nach komplikationsloser Lappenplastik wird in den meisten Zentren für die postoperative Prophylaxe lediglich NMH gegeben. Allerdings wird die Revision und von vielen Anwesenden auch die Kombination von Gefäßbypasschirurgie und mikrochirurgischem Gewebettransfer als Ausnahmefall angesehen. Bei diesen Patienten sollte auch postoperativ eine kontinuierliche PTT-gesteuerte intravenöse Gabe von UFH erfolgen. Einzelne Zentren sehen die kontinuierliche Heparin-gabe nach wie vor auch noch für die Rekonstruktion der unteren Extremität beim Vorliegen von vaskulären Risikofaktoren als gerechtfertigt an. Es wurde festgestellt, dass eine solide wissenschaftliche Datenbasis für dieses Regime speziell in der Mikrochirurgie nicht vorliegt

• **Tab. 1** [38–46].

Kolloidale Lösungen

Im angloamerikanischen Raum finden Dextrane eine weitverbreitete Anwendung. Es handelt sich um heterogene Polysaccharide unterschiedlicher Größe (10–150 kD). Im deutschsprachigen Raum wird Hydroxyethylstärke (HES) 6% verwendet. Ihre antithrombotische Funktion wird durch folgende Mechanismen hervorgerufen [47]:

1. Steigerung der Elektronegativität bei der Bindung an Erythrozyten, Plättchen und das Gefäßendothel führt zu geringerer Zellaggregation und Plättchenadhäsion.
2. Strukturmodifikation von Fibrin,

3. Plasminogenaktivierung durch Hemmung von α_2 -Antiplasmin und
4. Plättchendysfunktion durch Hemmung der Gerinnungsfaktoren VIII und von-Willebrand-Faktor.

Dextran mit dem Molekulargewicht 40 kDa bzw. HES 6% wird am häufigsten zur antithrombotischen Unterstützung im Rahmen der Mikrochirurgie verwendet. Durch die zusätzliche rheologische Eigenschaft bzw. osmotische Aktivität dienen Kolloide auch als Volumenexpander (s.o.). Man sollte jedoch die wenn auch seltenen Nebenwirkungen dieser Substanzklasse nicht ungeachtet lassen. Diese Nebenwirkungen können auch bei langsamer Infusion geringer Mengen (z.B. 500 ml/24 h) auftreten. Zahlreiche Literaturangaben belegen das Risiko anaphylaktischer Schocks, Volumenüberlastung mit Lungenödem und/oder Zerebralödem in der Folge sowie eines akuten Nierenversagens. Bei eingeschränkter Nierenfunktion, Diabetes mellitus und auch Gefäßerkrankungen ist Dextran bzw. HES deshalb nur mit Vorsicht zu verabreichen [48–50]. Die einschlägige Literatur weist keinerlei Vorteil gegenüber ASS auf. Mancherlei Literaturangaben bestätigen ein 3,9- bis 7,2-fach erhöhtes Risiko von systemischen Komplikationen innerhalb der ersten 48–120 h nach Applikation von Dextran im Vergleich zu ASS. Insgesamt zeigt sich beim Vergleich der vorhandenen Literatur eine zum Teil divergierende Ergebniskonstellation, sodass die Verwendung von kolloidalen Lösungen im Rahmen des perioperativen Gerinnungsmanagements mikrochirurgischer Eingriffe nicht allgemein empfohlen werden kann [51, 52]. Dies war letztendlich auch der Konsens im Rahmen der Workshops.

Hemmung der Plättchenaggregation

Als bekanntester Vertreter dieser Medikamentengruppe gilt die Azetylsalicylsäure (ASS). Aus dem Arachidonsäure-Metabolismus entstehen zum einen die Thromboxane als potente Plättchenaggregatoren und Vasokonstriktoren, zum anderen Prostacyclin als Vasodilatator und Plättchenaggregationshemmer. ASS führt bei geringer Dosierung durch Acetylierung der Cyclooxygenase zu einer Hemmung der Thromboxanbildung in einem stärkeren Ausmaß als zur Senkung des Prostacyclin. Eine körperrgewichtsunabhängige minimale Dosis von 100 mg ASS reicht zur kompletten Thromboxansuppression bei minimaler Prostacyclinbeeinflussung aus [53]. Eine bekannte gefährliche Nebenwirkung von ASS

ist die diffuse Blutung, welche gerade im Zusammenhang mit möglicherweise großflächigen Hebearealen bei mikrochirurgischen Eingriffen berücksichtigt werden muss [54–57]. Des Weiteren wird insbesondere bei kardiologischen und gefäßchirurgischen Patienten zur Prophylaxe von Gefäßthrombosen im arteriellen System auch das Clopidogrel eingesetzt, welches durch ADP-Rezeptorblockade die Glykoprotein-IIb/IIIa vermittelte Thrombozytenaktivierung verhindert. Auch hier ist eine irreversible Hemmung der zirkulierenden Thrombozyten die Folge. Im Rahmen der Workshops konnte keine einheitliche Empfehlung bezüglich der standardisierten Gabe von ASS innerhalb des perioperativen Gerinnungsmanagements bei mikrochirurgischen Eingriffen ausgesprochen werden. Tendenziell neigten im Gegensatz zu vielen nordamerikanischen Mikrochirurgen die Anwesenden zum Verzicht auf ASS nach mikrochirurgischen Lappenplastiken. Falls in einem individuellen Fall die Gabe von ASS erforderlich ist, sollte zumindest eine niedrige Dosierung gewählt werden. Nach Fingerreplantationen wird hingegen in vielen Zentren routinemäßig postoperativ ASS zur Thromboseprophylaxe appliziert, da hierdurch die Thrombozytenaggregationshemmung im arteriellen Zustrom angestrebt werden kann ohne ein relevantes Blutungsrisiko dafür in Kauf nehmen zu müssen. Die immer häufiger auftretende Frage und Problematik der Operation bei z.B. kardiovaskulären Risikopatienten mit medikamentöser Dauerprophylaxe aufgrund Medikamentenfreisetzung von Stents konnte ebenfalls noch nicht eindeutig beantwortet werden. Die Indikation zur mikrochirurgischen Transplantation von z.B. großen Muskellappen bei Patienten unter dauerhafter ASS Medikation wurde von vielen Anwesenden aufgrund einer möglichen diffusen Nachblutung als problematisch angesehen. Einigkeit bestand in dem weitgehenden Verzicht auf große mikrochirurgische Eingriffe mit ausgedehnten Wundflächen unter Doppelmedikation mit ASS und Clopidogrel, wie sie häufig nach Applikation von medikamentenfreisetzenden Stents zwingend erforderlich ist.

Zusammenfassung

Im Rahmen der Panels während der 31. und 32. Jahrestagung der DAM im November 2009 in Erlangen und November 2010 in Basel zum Thema perioperatives Gerinnungsmanagement in der Mikrochirurgie zeigte sich eine große Vielfalt der Behandlungsprotokolle und klinikinternen Standards. Dieser Sachverhalt konnte in den letzten Jahren auch durch entsprechende Umfragen objektiviert werden. Daher stellt die folgende Zusammenfassung keineswegs einen allgemeingültigen Konsensus oder sogar den ersten Entwurf einer Leitlinie dar. Es besteht allgemeine Einigkeit, dass die Erfassung des individuellen Thrombophilie- und Thromboserisikos durch gezielte Anamneseerhebung ggf. unter Verwendung entsprechender Fragebögen, erforderlich ist. Neben der Routinegerinnungsdiagnostik (Bestimmung von kleinem Blutbild, INR, PTT und Fibrinogen) sollte bei Verdacht auf eine Gerinnungsstörung eine gezielte Gerinnungsdiagnostik durchgeführt werden, insbesondere auch zur Erfassung von Thrombozytenfunktionsstörungen. Intra- und perioperativ ist generell ein entsprechendes Parametermonitoring unabdingbar. Im Rahmen der Risikostratifizierung für eine erhöhte Blutungs- oder Thromboseeignis des Patienten sind die entsprechenden Risikofaktoren zu berücksichtigen und ggf. präoperativ zu behandeln bzw. zu beseitigen. Bereits präoperativ sollte mit der Antikoagulation durch NMH-Gabe begonnen werden. Intraoperativ ist auf eine physiologische Körpertemperatur sowie auf ein bedarfsgerechtes Flüssigkeitsmanagement zu achten. Da-

bei sollte die Verwendung von Kolloiden nur vorsichtig und bei Verdacht auf Hypovolämie durch Blutverlust titrierend erfolgen. Eine generelle perioperative Gabe von kolloidalen Lösungen wie beispielsweise HES 6% oder Dextran 40 im Rahmen des Gerinnungsmanagements wurde von den meisten Teilnehmern aufgrund des ungünstigen Nebenwirkungsprofils nicht empfohlen. Intraoperativ wird weiterhin eine Bolusgabe von UFH (1 500–2 500 IE) vor Anastomosenfreigabe von vielen Mikrochirurgen im deutschsprachigen Raum als sinnvoll erachtet. Postoperativ sollte die Thromboseprophylaxe in der Regel mit der 1- bis 2-maligen Injektion von NMH s.c. pro Tag erfolgen. Die Verwendung von UFH in Form von PTT-gesteuerter kontinuierlicher intravenöser Zufuhr postoperativ würden die meisten Teilnehmer nur bei Revisionseingriffen und bei Patienten, die einen rekonstruktiven mikrochirurgischen Eingriff an der unteren Extremität mit spezieller Risikokonstellation erhalten, sowie ggf. beim mikrochirurgischen Gewebetransfer in Kombination mit einem Gefäßbypass indizieren. Wenngleich in einigen Zentren Thrombozytenaggregationshemmer wie ASS nach mikrochirurgischen Lappenplastiken gegeben werden, stellt dies derzeit nicht das Standardvorgehen in den deutschsprachigen mikrochirurgischen Zentren dar. Lediglich im Kontext der Fingerreplantation scheint die Gabe von ASS weit verbreitet zu sein.

Ausblick

In den Workshops 2009 und 2010 wurde ein eklatanter Mangel an wissenschaftlicher Evidenz im Hinblick auf das peri- und postoperative Gerinnungsmanagement in der Mikrochirurgie festgestellt. Zukünftige Studien zum Thema perioperatives Gerinnungsmanagement in der Mikrochirurgie sind erforderlich, um letztendlich eine evidenzbasierte allgemeingültige Leitlinie zum Gerinnungsmanagement bei mikrochirurgischen Eingriffen formulieren zu können. Als erster Schritt ist die DAM bestrebt, im Rahmen der nächsten Jahrestagung 2011 in Wien ein Protokoll zur Durchführung einer prospektiven Multicenterstudie zu erstellen.



Marweh Schmitz

(geborene Sedigh Salakdeh). Geboren 1979 in München. Medizinstudium an der Ruhr-Universität Bochum. Promotion 2006. Assistenzärztin in der Klinik für Hand-, Plastische und Rekonstruktive Chirurgie – Schwerbrandverletzentzentrum, BG Unfallklinik Ludwigshafen (Prof. Dr. G. Germann) 2005 bis 2008. Seit 2008

Assistenzärztin in der Plastisch- und Handchirurgischen Klinik, Universitätsklinikum Erlangen (Prof. Dr. R. E. Horch).

Interessenkonflikt: Nein

Institute

- ¹ Universitätsklinikum Erlangen, Plastisch- und Handchirurgische Klinik, Erlangen
- ² Universitätsklinikum Erlangen, Anästhesiologische Klinik, Erlangen
- ³ Hannover Medical School, Plastic, Hand- and Reconstructive Surgery, Hannover
- ⁴ Klinikum rechts der Isar der Technischen Universität München, Klinik für Plastische Chirurgie und Handchirurgie, München
- ⁵ Plastische, Rekonstruktive, Ästhetische Chirurgie und Handchirurgie, Universitätsspital Basel

- ⁶Klinik für Plastische-, Wiederherstellungs- und Ästhetische Chirurgie Handchirurgie, Klinikum Bielefeld
- ⁷Klinik für Plastische und Ästhetische Chirurgie, Sana Kliniken Düsseldorf GmbH, Sana Krankenhaus Gerresheim
- ⁸Univ. Klinik für Plastische-, Rekonstruktive- und Ästhetische Chirurgie, Innsbruck

Literatur

- 1 Klumpp D, Horch RE, Kneser U et al. Engineering skeletal muscle tissue – new perspectives in vitro and in vivo. *J Cell Mol Med* 2010; 14 (11): 2622–2629
- 2 Bleiziffer O, Hammon M, Naschberger E et al. Endothelial Progenitor Cells are integrated in newly formed capillaries and alter adjacent fibrovascular tissue after subcutaneous implantation in a fibrin matrix. *J Cell Mol Med* 2010, Dec 28; doi: 10.1111/j.1582-4934.2010.01247.x. [Epub ahead of print]
- 3 Polykandriotis E, Popescu LM, Horch RE. Regenerative medicine: then and now – an update of recent history into future possibilities. *J Cell Mol Med* 2010; 14 (10): 2350–2358
- 4 Beier JP, Horch RE, Hess A et al. Axial vascularization of a large volume calcium phosphate ceramic bone substitute in the sheep AV loop model. *J Tissue Eng Regen Med* 2010; 4 (3): 216–223
- 5 Ichinose A, Tahara S, Terashi H et al. Short-term postoperative flow changes after free radial forearm flap transfer: possible cause of vascular occlusion. *Ann Plast Surg* 2003; 50: 160–164
- 6 Khouri RK, Cooley BC, Kunselman AR et al. A prospective study of microvascular free-flap and outcome. *Plast Reconstr Surg* 1998; 102: 711–721
- 7 Khouri RK, Shaw WW. Reconstruction of the lower extremity with microvascular free flaps: a 10-year experience with 304 consecutive cases. *J Trauma* 1989; 29: 1086–1094
- 8 Chien W, Varvares MA, Deschler DG. Effects of aspirin and low-dose heparin in head and neck reconstruction using microvascular free flaps. *Laryngoscope* 2005; 115: 973–976
- 9 Seruya M, Venturi ML, Iorio ML et al. Efficacy and safety of venous thromboembolism prophylaxis in highest risk plastic surgery patients. *Plast Reconstr Surg* 2008; 122 (6): 1701–1708
- 10 www.leitlinie.net/003-001.pdf Zugriff am 07.03.2011
- 11 Jokuszies A, Niederbichler A, Herold C et al. Die aktuelle S3-Leitlinie zur Prophylaxe der venösen Thromboembolie und ihre Implikation für die Plastische Chirurgie. *Handchir Mikrochir Plast Chir* 2010; 42: 251–259
- 12 Hiiippala ST, Myllylä GJ, Vahtera EM. Hemostatic factors and replacement of major blood loss with plasma-poor red cell concentrates. *Anesth Analg* 1995; 81: 360–365
- 13 Brohi K, Singh J, Heron M et al. Acute coagulopathy of trauma: hypoperfusion induces systemic anticoagulation and hyperfibrinolysis. *J Trauma* 2008; 54: 1127–1130
- 14 Bruegger D, Jacob M, Rehm M et al. Atrial natriuretic peptide induces shedding of endothelial glycocalyx in coronary vascular bed of guinea pig hearts. *Am J Physiol Heart Circ Physiol* 2005; 289: H1193–H11999
- 15 Goetz AE, Heckel K. Perioperativer Flüssigkeits- und Volumenersatz: Zielgerichtete Therapie erforderlich. *Anaesthesist* 2007; 56 (8): 745–746
- 16 Jacob M, Chapell D, Hofmann-Kiefer K et al. Determinanten des insensiblen Flüssigkeitsverlustes: Perspiratio, Proteinshift und endotheliale Glykokalix. *Anaesthesist* 2007; 56 (8): 747–764
- 17 Fries D, Innerhofer P, Reif C et al. The effect of fibrinogen substitution on reversal of dilutional coagulopathy: an in vitro model. *Anesth Analg* 2006; 102 (2): 347–351
- 18 Rehm M, Orth VH, Kreimeier U et al. Changes in blood volume during acute normovolemic hemodilution with 5% albumin or 6% hydroxyethylstarch and intraoperative retransfusion. *Anaesthesist* 2001; 50: 569–579
- 19 Jacob M, Rehm M, Orth V et al. Exact measurement of the volume effect of 6% hydroxyethyl starch 130/0.4 during acute preoperative normovolemic hemodilution. *Anaesthesist* 2003; 52: 896–904
- 20 Zimmerman LH. Causes and consequences of critical bleeding and mechanisms of blood coagulation. *Pharmacotherapy* 2007; 27 (9 Pt 2): 45S–56S
- 21 Lier H, Krep H, Schroeder S et al. Preconditions of hemostasis in trauma: a review. The influence of acidosis, hypocalcemia, anemia and hypothermia on functional hemostasis in trauma. *J Trauma* 2008; 65: 951–960
- 22 <http://www.info-von-willebrand.de/home/willebrand-syndrom.html> Zugriff am 07.03.2011
- 23 Warnecke IC, Kretschmer F, Brüner S et al. Hereditäre Thrombophilien und ihre Bedeutung für den freien mikrovaskulären Gewebettransfer anhand einer Falldarstellung. *Handchir Mikrochir Plast Chir* 2007; 39: 1–5
- 24 Luddington RJ. Thrombelastography/Thromboelastometry. *ClinLab-Haematol* 2005; 27: 81–90
- 25 Haas S. Prävention von Thrombosen und Embolien in der Inneren Medizin. Möglichkeiten und Vorzüge von niedermolekularen Heparinen. Springer Medizin Verlag, Heidelberg 2005
- 26 Miller MJ, Schusterman MA, Reece GP et al. Interposition vein grafting in head and neck reconstructive microsurgery. *J Reconstr Microsurg* 1993; 9: 245–251
- 27 Li X, Cooley BC. Effect of anticoagulation and inhibition of platelet aggregation on arterial versus venous microvascular thrombosis. *Ann Plast Surg* 1995; 35: 165–169
- 28 Kroll SS, Schusterman MA, Reece GP et al. Timing of pedicle thrombosis and flap loss after free-tissue transfer. *Plast Reconstr Surg* 1996; 98: 1230–1233
- 29 Goodman GA, Goodman LS. Goodman and Gilman's Pharmacological Basis of Therapeutics. New York: Macmillan, 1980
- 30 Rosenberg RD. Actions and interactions of antithrombin and heparin. *N Engl J Med* 1975; 292: 146
- 31 Hirsh J, Warkentin TE, Shaughnessy SG et al. Heparin and low-molecular-weight heparin: mechanisms of action, pharmacokinetics, dosing, monitoring, efficacy, and safety. *Chest* 2001; 119 (1 Suppl): 64S–94S
- 32 Tangphao O, Chalou S, Moreno HJ Jr et al. Heparin-induced vasodilatation in human hand veins. *Clin Pharmacol Ther* 1999; 66: 232–238
- 33 Stockmans F, Stassen JM, Vermeylen J et al. A technique to investigate mural thrombosis formation in arteries and vein: II. Effects of aspirin, heparin, r-hirudin, and G-4120. *Ann Plast Surg* 1997; 38: 63–68
- 34 Pugh CM, Dennis RH, Massac EA. Evaluation of intraoperative anticoagulants in microvascular free-flap surgery. *J Natl Med Assoc* 1996; 88 (10): 655–657
- 35 Green D, Hirsh J, Heit J et al. Low molecular weight heparin: a critical analysis of clinical trials. *Pharmacol Rev* 1994; 46 (1): 89–109
- 36 Bijsterveld NR, Hettiarachchi R, Peters R et al. Low-molecular weight heparin in venous and arterial thrombotic disease. *Thromb Haemost* 1999; 82 (Suppl 1): 139–147
- 37 Nader HB, Walenga JM, Berkowitz SD et al. Preclinical differentiation of low molecular weight heparins. *Semin Thromb Hemost* 1999; 25 (Suppl 3): 63–72
- 38 Chalian AA, Anderson TD, Weinstein GS et al. Internal jugular vein versus external jugular vein anastomosis: implications for successful free tissue transfer. *Head and Neck* 2001; 23: 475–478
- 39 Eckhardt A, Fokas K. Microsurgical reconstruction in the head and neck region: an 18-year experience with 500 consecutive cases. *J Craniomaxillofac Surg* 2003; 31: 197–201
- 40 Nahabedian MY, Singh N, Deune EG et al. Recipient vessel analysis for microvascular reconstruction of the head and neck. *Ann Plast Surg* 2004; 52: 148–155
- 41 Suh JD, Sercarz JA, Abemayor E et al. Analysis of outcome and complications in 400 cases of microvascular head and neck reconstruction. *Arch Otolaryngol Head and Neck Surg* 2004; 130: 1962–1966
- 42 Lecoq JP, Senard M, Hartstein GM et al. Thromboprophylaxis in Microsurgery. *Acta chir belg* 2006; 106: 158–164
- 43 Dassonville O, Poissonnet G, Chamorey E et al. Head and neck reconstruction with free flap: a report on 213 cases. *Eur Arch Otorhinolaryngol* 2008; 265: 85–95
- 44 Pohlenz P, Blessmann M, Heiland M et al. Postoperative complications in 202 cases of microvascular head and neck reconstruction. *J Craniomaxillofac Surg* 2007; 35: 311–315
- 45 Chernichenko N, Ross Da, Shin J et al. Arterial coupling for microvascular free tissue transfer. *Otolaryngol Head Neck Surg* 2008; 138: 614–618
- 46 Brands MT, van den Bosch SC, Dieleman FJ et al. Prevention of thrombosis after microvascular tissue transfer in the head and neck. A review of the literature and the state of affairs in Dutch Head and Neck Cancer Centers. *Int J Oral Maxillofac Surg* 2010; 39: 101–106
- 47 Conrad MH, Adams WP Jr. Pharmacologic optimization of microsurgery in the new millennium. *Plast Reconstr Surg* 2001; 108 (7): 2088–2096
- 48 Atik M. Dextran 40 and dextran 70: a review. *Arch Surg* 1967; 94 (5): 664–672
- 49 Hardin CK, Kirk WC, Pedersen WC. Osmotic complications of low-molecular weight dextran therapy in free flap surgery. *Microsurgery* 1992; 13: 36–38
- 50 Vos SCB, Hage JJ, Woerdeman LA et al. Acute renal failure during Dextran 40 antithrombotic prophylaxis: report of two microsurgical cases. *Ann Plast Surg* 2002; 48: 193–196

- 51 *Salemark L, Knudsen F, Dougan P.* The effect of dextran 40 on patency following severe trauma in small arteries and veins. *Br J Plast Surg* 1995; 48: 121–126
- 52 *Disa JJ, Polvora VP, Pusic AL et al.* Dextran-related complications in head and neck microsurgery: do the benefits outweigh the risks? A prospective randomized analysis. *Plast Reconstr Surg* 2003; 112 (6): 1534–1539
- 53 *Patrono C.* Aspirin as an antiplatelet drug. *N Engl J Med* 1994; 330: 1287–1294
- 54 *Fitzmaurice DA, Blann AD, Lipp GY.* Bleeding risks of antithrombotic therapy. *BMJ* 2002; 325 (7368): 828–831
- 55 *Undas A, Brummel K, Musial J et al.* Blood coagulation at the site of microvascular injury: effects of low-dose aspirin. *Blood* 2001; 98: 2423–2431
- 56 *Buckley RC, Davidson SF, Das SK.* The role of various antithrombotic agents in microvascular surgery. *Br J Plast Surg* 1994; 47: 20–23
- 57 *Peter FW, Franken RJ, Wang WZ et al.* Effects of low dose aspirin on thrombus formation at arterial and venous microanastomosis and on the tissue microcirculation. *Plast Reconstr Surg* 1997; 99 (4): 1112–1121