

Rekonstruktive Mikrochirurgie des sekundären Lymphödems: Konsensus der Deutschsprachigen Arbeitsgemeinschaft für Mikrochirurgie der peripheren Nerven und Gefäße (DAM) zur Indikation, Diagnostik und Therapie mittels Lymphovenöser Anastomosen (LVA) und vaskularisierter Lymphknotentransplantation (VLKT)



Lympho-reconstructive microsurgery for secondary lymphedema: Consensus of the German-Speaking Society for Microsurgery of Peripheral Nerves and Vessels (DAM) on indication, diagnostic and therapy by lymphovenous anastomosis (LVA) and vascularized lymph node transfer (VLNT)

Autoren

Christoph Hirche¹, Holger Engel^{1,2}, Katrin Seidenstuecker³, Christian Taeger⁴, Hans-Günther Machens⁵, Andreas Frick⁶, Yves Harder⁷

Institute

- 1 Klinik für Hand-, Plastische und Rekonstruktive Chirurgie, Mikrochirurgie, Schwerbrandverletzententrum, Klinik für Plastische und Handchirurgie an der Universität Heidelberg
- 2 Klinik für Plastisch-rekonstruktive, Ästhetische und Handchirurgie, Klinikum Kassel
- 3 Abteilung für Plastische Chirurgie II, Rekonstruktive Mikro- und Lymphchirurgie, Sana-Kliniken Düsseldorf, Standort Benrath
- 4 Abteilung für Plastische, Hand- und Wiederherstellungschirurgie, Universitätsklinikum Regensburg
- 5 Klinik für Plastische Chirurgie und Handchirurgie, Klinikum rechts der Isar der Technischen Universität München, Deutschland
- 6 Abteilung für Handchirurgie, Plastische Chirurgie und Ästhetische Chirurgie Campus Innenstadt und Großhadern der Ludwig-Maximilians Universität München
- 7 Klinik für Plastische, Rekonstruktive und Ästhetische Chirurgie, Ospedale Regionale di Lugano, Ente Ospedaliero Cantonale, Lugano, Schweiz

Schlüsselwörter

Lymphödem, sekundär, lymphovenöse Anastomosen (LVA), vaskularisierter Lymphknotentransfer, Konsensus, rekonstruktiv, Mikrochirurgie

Key words

lymphedema, secondary, lymphovenous anastomosis (LVA), vascularized lymph node transfer (VLNT), consensus, reconstructive, microsurgery

eingereicht 18.12.2018

akzeptiert 02.03.2019

Bibliografie

DOI <https://doi.org/10.1055/a-0874-2212>

Online-Publikation: 08.05.2019

Handchir Mikrochir Plast Chir 2019; 51: 424–433

© Georg Thieme Verlag KG Stuttgart · New York

ISSN 0722-1819

Korrespondenzadresse

Prof. Dr. Christoph Hirche

BG Klinik Ludwigshafen Klinik für Hand-, Plastische und Rekonstruktive Chirurgie, Mikrochirurgie, Schwerbrandverletzententrum, Klinik für Plastische und Handchirurgie an der Universität Heidelberg

Ludwig Guttman Str 13

67071 Ludwigshafen

Tel.: 062168108929

Fax: 06216810211

E-Mail: christoph.hirche@bgu-ludwigshafen.de

ZUSAMMENFASSUNG

Das sekundäre Lymphödem ist eine komplexe Erkrankung, die durch chronische Inflammation und reduzierte Immunkompetenz, Ansammlung von Lymphflüssigkeit und Proteinablagerungen sowie sekundärer Fettablagerung und Fibrosierung bei der Stadienmigration charakterisiert ist. Während die Domäne der Behandlung immer noch eine lebenslange komplexe physikalische Entstauungstherapie (KPE) ist, wird der Fokus auf chirurgische Verfahren zur physiologischen Rekonstruktion gesetzt. Die lymphovenösen Anastomosen (LVA) und

die freie, vaskularisierte Lymphknoten transplantation (VLKT) sind die am verbreitetsten angewendeten, rekonstruktiven Techniken, die die Wiederherstellung oder Verbesserung der physiologischen Lymphtransportkapazität adressieren. Der vorliegende Artikel fasst die Empfehlungen eines Expertenpanels zur Diagnostik, Indikation und Therapie von LVA und VLKT bei sekundären Lymphödemen während der 40. Jahrestagung der Deutschsprachigen Arbeitsgemeinschaft für Mikrochirurgie der peripheren Nerven und Gefäße (DAM) in Lugano, Schweiz, zusammen und diskutiert sie. Das Expertengremium befasste sich mit der Diagnostik für die lymphorekonstruktive Chirurgie, einschließlich der essentiellen Anwendung der Fluoreszenz-Lymphangiographie mit Indocyaningrün (ICG) und der intraoperativen Navigation für beide Techniken sowie dem „reverse mapping“, um die Rate des Hebestellen-Lymphödems nach VLKT zu reduzieren, sowie die Verwendung von Lymphödem-spezifischen Fragebögen zur Lebensqualität. Sowohl LVA als auch VLKT werden einschließlich Tipps und Tricks zur Identifizierung funktioneller Lymphkollektoren, Ausrüstung, Anastomosenarten und Dokumentation für LVA sowie Auswahl der Spender- und Empfängerstelle, Anzahl der inkludierten Lymphknoten und Herangehensweise an spezifische Spenderstellen, wie z. B. jejunales-mesenteriales für den VLKT, beschrieben. Die synchrone und sequentielle Anwendung von LVA, VLKT und/oder ablativer Liposuktion wird vor dem Hintergrund der Wirksamkeit und Morbidität diskutiert. Schließlich werden Empfehlungen zur postoperativen Behandlung und Diagnostik erörtert. Die vorliegende Konsensusarbeit adressiert eine Erhöhung des Standardisierungsgrades der Behandlung für weitere multizentrische Studien im deutschsprachigen Raum in diesem aufstrebenden Gebiet der Lymphödemtherapie.

ABSTRACT

Secondary lymphedema is a complex and devastating disease including chronic inflammation and reduced immunofunction,

lymphatic fluid and protein accumulation due to misdirected lymphatic transport, and secondary fat deposition followed by fibrosis. While the domain of treatment still is lifelong complex decongestive therapy, it is more and more widespread to treat the disease with a surgical focus on physiologic, reconstructive strategies or debulking surgery. Lymphovenous Anastomosis (LVA) and Vascularized lymph node transplantation (VLNT) are the mostly frequently applied, reconstructive techniques which address restoration or improvement of physiologic lymph clearance. The article summarizes and discusses the recommendations of an expert panel on the diagnostic, indication and therapy of LVA and VLNT in secondary lymphedema during the 40th Meeting of the Germanspeaking Society of Microsurgery in Lugano, Switzerland, 2018. The expert panel addressed the basic diagnostics prior to lymphoreconstructive surgery, including the inevitable application of Indocyanine Green (ICG) based fluorescence lymphangiography and navigation for both techniques including reverse mapping to reduce the rate of donor-site lymphedema for VLNT as well as the use of lymphedema-specific quality of life questionnaires. Both LVA and VLNT are elaborately described, including tips and tricks on identifying functional lymphatic collectors, equipment, types of anastomosis and documentation for LVA and choice of donor and recipient site, number of includable lymph nodes and management of specific donor sites, e. g. jejunal mesenteric for VLNT. The synchronous and sequential application of LVA, VLNT and/or ablative liposuction is discussed against the background of the effectivity and morbidity of both reconstructive, physiologic techniques. Finally, recommendations on post-operative treatment and diagnostics are discussed. The present consensus paper intends to improve the level of standardization for further multicenter studies in the german-speaking countries in this aspiring field of lymphedema treatment.

Einleitung

Die Schädigung von Lymphkollektoren und/oder regionalen Lymphknotenstationen führt je nach Ausmaß zu einem Ungleichgewicht zwischen der lymphpflichtigen Last (Proteine) sowie sekundär der Lymphflüssigkeit und der Transportkapazität. Die resultierende Retention führt zum klinischen Bild des Lymphödems, das neben Schwere- und Spannungsgefühl Beweglichkeit und Funktion sowie in der Folge die Lebensqualität deutlich einschränken kann. Dies führt messbar zu einer chronischen Inflammation als immunologische Reaktion auf die Proteinakkumulation und zu einer Fibrosierung als weiteres Korrelat der Stadienmigration, begleitet von einer Zunahme von Volumen und Umfang der betroffenen Region bzw. Extremität und Veränderungen der Haut durch Retention der Lymphflüssigkeit. In der Folge ist die Immunkompetenz der betroffenen Körperregion reduziert, und das Risiko und die Rate von Infektionen wie Erysipele steigen bedeutsam [1]. Neben dem primären, angeborenen Lymphödem ist im deutschsprachigen Raum insbesondere das sekundäre Lymphödem nach onkologischer Be-

handlung mit Chronifizierung von Bedeutung für die medizinische Versorgung und die Gesundheitsausgaben.

In den Industriestaaten dürfte die Inzidenz des sekundären Lymphödems zwischen 0,13–2 % liegen. Durch das sekundäre Lymphödem in der onkologischen Therapie des Mammakarzinoms, dem häufigsten Karzinom der Frau, sowie gynäkologischen Tumoren sind Frauen mit einem Verhältnis von 1:4 bis 1:6 deutlich häufiger betroffen als Männer [2, 3].

Die Inzidenz des sekundären Lymphödems an der oberen Extremität beträgt beim Mammakarzinom in etwa 5–8 % nach axillärer Sentinel-Lymphknotenbiopsie sowie 19 % mit anschließender Axilladissektion und kann nach Bestrahlung der Brust und der abfließenden Lymphknotenstationen auf bis zu 56 % ansteigen [4–8].

Analog zur oberen Extremität beträgt die Inzidenz für die Entwicklung eines Lymphödems an der unteren Extremität nach ilioinguinaler Dissektion und/oder Bestrahlung je nach Tumorentität und Resektionsstrategie zwischen 20–60 % [9–11].

Die im vorliegenden Konsensus-Manuskript genannten konsentierten Empfehlungen und Erfahrungen sollen sich daher auf das postonkologische und posttraumatische, sekundäre Lymphödem beziehen und die verfügbare Literatur mit einem Evidenzgrad von III–V inkludieren.

Der erfolgreiche Abschluss der onkologischen Behandlung sowie ein Intervall von mindestens 6–12 Monaten ohne Tumornachweis oder Rezidiv werden vor Beginn der rekonstruktiven Chirurgie am Lymphgefäßsystem vorausgesetzt. Daher sollten prophylaktische Operationen, wie z. B. die prophylaktische, synchrone LVA oder der synchrone VLKT bei primärer Brustrekonstruktion, gut abgewogen werden.

Prinzipielle Verfahren mit Stellenwert in der Behandlung des Lymphödems sind die konservative Therapie mittels komplexer physikalischer Entstauungstherapie (KPE, Manuelle Lymphdrainage, Bewegungsübungen mit Kompression und Hautpflege), die symptomatischen chirurgischen Reduktionsverfahren (Exzision, Saugung) und die mikrochirurgischen derivativen bzw. rekonstruktiven Verfahren (mikrovaskuläre Wiederherstellung des Lymphabflusses), zu denen die lymphovenöse Anastomosen (LVA), der freie vaskularisierte Lymphknotentransfer (VLKT) die Lymphgefäßtransplantation bzw. -transposition und die lymphatisch-venöse lymphatische Anastomosierung (LVLA) mit Venentransplantaten gehören [12–19].

Die hier im Rahmen des Konsensus-Workshops diskutierten und erarbeiteten Empfehlungen beziehen sich geplant auf eine Gegenüberstellung der verbreitetsten, mikrochirurgischen, rekonstruktiven Techniken – LVA und VLKT – sowie die konservative Vor- und Nachbehandlung dieser Methoden mittels KPE [20–24].

Diagnostik und Untersuchung

Eine umfangreiche, klinisch-lymphologische Untersuchung inklusive klinischer Stadienbestimmung (Stadium 0–III), die zum Ziel hat, eine Schädigung des ableitenden Lymphsystems nachzuweisen bzw. Ödem-aggravierende Erkrankungen zu erfassen, wird vorausgesetzt. Umfangmessungen auf standardisierten, reproduzierbaren Höhen sowie Volumetrie (Berechnung, Wasserverdrängung oder 3D-MRT-Volumetrie) mit Messung im Seitenvergleich werden als zwingend erachtet. Ein Vorteil der MRT-Untersuchung ist, dass man zusätzlich das stadienrelevante Fett-zu-Wasser-Verhältnis bestimmen kann. Zudem kann der Zusatz von intradermal verabreichtem Kontrastmittel das Verfahren als MR-Lymphangiographie erweitern. Wiederholt angewendet dienen all diese Untersuchungen im Falle von durchgeführten rekonstruktiven Eingriffen zudem als Verlaufs- und Erfolgskontrolle.

Die Technik der Nah-Infrarot-Fluoreszenzlymphangiographie wird als notwendige Grundausstattung für die präoperative Diagnostik, die intraoperative Navigation bzw. Reverse Mapping und postoperative Nachkontrolle von lymphorekonstruktiven Eingriffen erachtet, gilt als sicher und zuverlässig und bietet als Vorteile gegenüber der klassischen Lymphszintigraphie die Echtzeitdarstellung und den Verzicht auf radioaktive Tracer. Als Standardpräparat für dieses Verfahren wird Indocyaningrün (ICG) empfohlen, das für die Anwendung zur intradermal/subdermalen Verabreichung und Lymphgefäßdarstellung eine „off-Label“-Applikation ist und trotz der Sicherheit, die die Konsensus-Teilnehmer teilen und die Litera-

tur widerspiegelt [25–28], einer speziellen „off-label“-Aufklärung bedarf. Potentielle aufklärungsrelevante Risiken des Farbstoffs sind die allergische Reaktion und die Aktivierung einer Hyperthyreose durch vorhandene Jodbestandteile.

Mit diesem Verfahren soll durch Darstellung von Anzahl Morphologie und Fluss der Lymphbahnen sowie das fluoreszenzlymphangiographische Stadium des Lymphödems ermittelt werden, bei dem durch einen ungerichteten Transport des ICGs ein sogenanntes dermales Stauungs- und Rückflussmuster („dermal backflow pattern“) mit verschiedenen Ausprägungen entsteht [25, 28–30].

Die Lymphszintigraphie kann zusätzliche relevante Informationen für die Indikationsstellung, Planung, Durchführung und Nachkontrolle zur Validierung der Therapie liefern und im Gegensatz zur Nah-Infrarot-Fluoreszenzlymphangiographie auch Lymphkollektoren detektieren, die tiefer als 2 cm lokalisiert sind. Sie wird aus Sicht des Konsensus-Panels jedoch nicht als notwendig erachtet [25].

Eine angiologische Abklärungsdiagnostik inklusive Duplex-Sonographie zum Ausschluss einer venösen Insuffizienz oder einer anderen „Abstrompathologie“ soll vor jeder Operation durchgeführt werden. Auch wenn die Lymphgefäße eine aktive Pump-Funktion mit Schrittmacherzellen und Muskelzellen besitzen, die es ihnen ermöglicht, aktiv die Lymphe in Venen zu pumpen, so können hohe Druckgradienten bei venöser Insuffizienz die Pump-Funktion limitieren und den Erfolg der LVA reduzieren. Außerdem ist die Diagnostik relevant für die Entscheidungsfindung für den venösen Anschluss eines VLKT, der im Vergleich zu freien Muskeltransplantaten einen reduzierten Fluss besitzt.

Zur Erfassung der primären Therapieziele soll die Lebensqualität im Verlauf der Therapie erfasst werden. Hierzu soll ein Lymphödem-spezifischer Erhebungsbogen zur Messung der Lebensqualität verwendet werden. Aus methodischen Gründen sollte nicht die englischsprachige Version verwendet werden (LYMPH-ICF-LL) [31]. Eine deutschsprachige Übersetzung und Validierung eines Lymphödem-spezifischen Lebensqualitätsbogens erfolgt derzeit. Die Konsensus-Teilnehmer empfehlen vorbehaltlich der erfolgreichen Validierung die standardmäßige Verwendung des Bogens.

Ziele der Therapie

Im primären Fokus steht der Patient: Die Ziele der rekonstruktiven Chirurgie beim chronischen Lymphödem adressieren die Linderung von Beschwerden und Symptomen und zielen auf die Reduktion des Ödems, um die eingeschränkte Beweglichkeit zu verbessern, die Funktion zu steigern, um schließlich in einer Steigerung der Lebensqualität zu münden [32]. Sekundäre Ziele sind als Folge der Verminderung der lymphatischen Last die messbare Reduktion von Volumen und Umfang der betroffenen Extremität durch Steigerung der lymphatischen Transportkapazität. Dieser Prozess führt in der Folge zur Stärkung der lokalen Immunkompetenz und Verminderung der Erysipelrate, was wiederum die Lebensqualität steigert und die Beschwerden des Patienten lindert. Ein weiteres Ziel stellt sicher die Reduktion und bestenfalls die Beendigung der konservativen Therapie (z. B. Kompressionsbandagen tagsüber, Wickelung nachts, manuelle Lymphdrainage, Bewegungsübungen und Hautpflege) dar.

Stadien-abhängige Indikationsstellung

Analog zu der S2K-Leitlinie sollte vor Durchführung rekonstruktiver Verfahren zunächst eine mindestens 6 Monate andauernde, lymphologisch begleitete KPE durchgeführt werden. Hierzu wird empfohlen, die Compliance zu kontrollieren, um ggf. durch eine verbindliche, leitliniengerechte Therapie die Kostenübernahme der rekonstruktiven Chirurgie durch die (gesetzliche) Krankenkasse nicht zu gefährden. Sollte unter der konservativen Therapie keine Verbesserung oder eine Verschlechterung des Lymphödems auftreten, wird die rekonstruktive Chirurgie bei Lymphödem empfohlen [2].

Die Exploration zur LVA-Methode kann grundsätzlich bei jedem Stadium durchgeführt werden und kann bei korrekter Identifikation funktioneller Lymphkollektoren und technisch korrekter Umsetzung als wirksame Methode angesehen werden [33]. Eine fortgeschrittene venöse Insuffizienz sollte aufgrund einer antizipierten, reduzierten Pump-Funktion der Lymphgefäße als relative Kontraindikation gesehen werden.

Bei fortgeschrittenen Lymphödem sollte in 5–12 % der Fälle mit einer reinen Exploration ohne nachweisbare, funktionelle bzw. rekonstruierbare Lymphkollektoren gerechnet werden (eigene Erfahrung der Panelteilnehmer und [23]). Die Therapiemodalitäten können sequentiell gestaltet werden, so dass mit Blick auf die prozedurbezogene Morbidität die LVA als Therapiestufe 1 vor dem VLKT angesehen werden kann. Bei einer frustranen Exploration für LVA oder einem ausbleibenden Effekt nach LVA sollte in der weiteren Therapiestufe 2 Patienten der VLKT angeboten werden. Als Alternative bietet sich hier auch eine intraoperative Konversion an, bei der nach frustraner Exploration auf 1–2 Höhen und entsprechender Aufklärung der VLKT direkt auf die Exploration folgen kann, wengleich ein solches Ausnahme-Konzept eine besondere Aufklärung und eine solide Infrastruktur in ausgewählten Zentren bedarf und die Gesamtoperationszeit nicht signifikant übersteigen sollte. Auf dieser Basis von höherer Eingriffs-spezifischer Morbidität ist der VLKT in einem sehr frühen Stadium 1 mit intakten Lymphkollektoren in der Fluoreszenzlymphangiographie nicht als Standardverfahren der ersten Wahl zu empfehlen.

Therapieverfahren

Im Nachfolgenden werden die wesentlichen Definitionen, Charakteristika und Eingriffs-spezifischen Details für die LVA und den VLKT zusammengefasst, die vom Konsensus-Panel empfohlen werden:

Die lymphovenösen Anastomosen (LVA)

Definition LVA ist die „echte“, supermikrochirurgische genähte Anastomose funktioneller Lymphkollektoren mit Venolen.

Funktion Ableitung der Lymphflüssigkeit vor Einmündung in die geschädigten Lymphknotenstationen in das Venensystem zur Reduktion des Lymphödems der betroffenen anatomischen Region

Identifikation und Nachweis funktioneller Lymphkollektoren und Venolen für die LVA Für den Erfolg der Technik ist es essentiell, funktionelle Lymphkollektoren und Venolen ohne signifikanten Rückfluss durch venöse Insuffizienz oder alterierte Druckverhältnisse zu detektieren, was insbesondere im Bereich der unteren Extremität relevant ist. Die Identifikation von funktionellen Lymph-

kollektoren vor Durchführung der LVA kann durch den Nachweis der Aufnahme der Indikatorfarbstoffe (Tracer) ICG und/oder eines lymphgefäßaffinen Blaufarbstoffs (Patenblau V oder Isosulfanblau) sowie der Kontrolle des Lymphflusses durch Ausstreichtest oder Eröffnung mit sichtbarem Lymphfluss während Durchführung der LVA erfolgen.

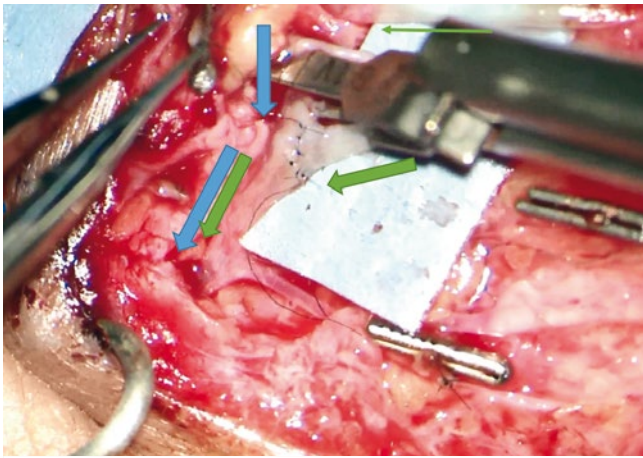
Analog zu Yang et al. konnten auf diese Weise funktionelle Kollektoren sicher nachgewiesen werden: In seinem Patientengut mit 366 LVA waren erfolgreiche Prozeduren durch funktionelle Kollektoren umsetzbar mittels Nachweises von ICG (63,9 % aller Kollektoren waren ICG +) oder positivem Fluss (70,5 % aller Kollektoren waren „flow +“). Er konnte auch zeigen, dass die eine LVA mit Lymphkollektor mit oder ohne Nachweis eines Lymphflusses aber zwingend positiver ICG-Aufnahme (80,3 % waren „flow +“/- aber ICG +) erfolgreich war und somit als funktionelle LVA angesehen werden konnte. Durch diese Untersuchungen konnte er die Rate der nachweislich funktionellen Kollektoren auf 80,3 % erhöhen [34].

Spezielle, verfahrensspezifisch Diagnostik Patentblau V oder Isosulfanblau (Lymphazurin®) können zusätzlich für die intraoperative Darstellung von Lymphkollektoren verwendet werden, um eine bessere Darstellung der Lymphbahnen für die Präparation und Naht der Lymphkollektoren zu ermöglichen. Alternativ kann hierzu ICG mittels einer portablen Nah-Infrarot-Fluoreszenzkamera oder als integriertes Modul im Mikroskop verwendet werden.

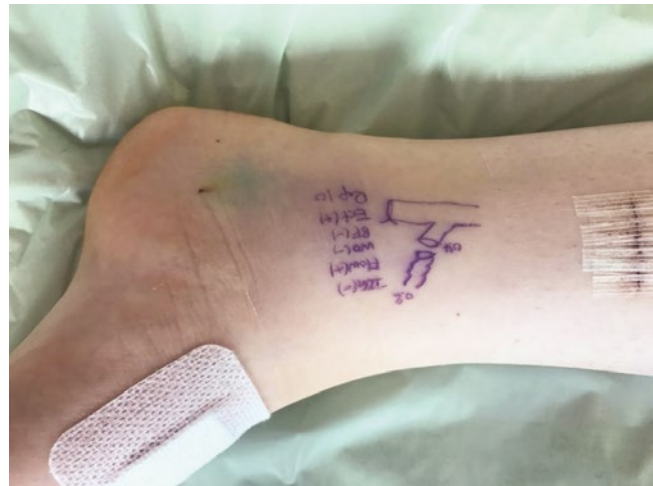Spezielle Instrumente und Equipment Die Teilnehmer des Konsensus-Panels empfehlen für die Durchführung von LVA superfeine, spezielle mikrochirurgische Instrumente sowie Vergrößerungsmodule im Mikroskop (sog. „magnification extender“), die jedoch nur mit einer verstärkten Lichtquelle eine ausreichende Lichtstärke auch bei maximaler Vergrößerung bieten. Als Fäden sollte ein monofiler, nicht resorbierbarer Faden der Stärke 11–0 oder 12–0 verwendet werden.

Technische Aspekte (Beurteilung von Lymphkollektor und Venole, Anzahl LVA, Anastomosentyp) Die Teilnehmer des Konsensus-Panels sind sich einig, dass bereits 1–2 funktionelle LVA ausreichen können, um eine verbesserte Ableitung der durch das Lymphödem veränderten Körperregion zu adressieren. Jedoch sollte in Abwägung der Ressource versucht werden, die Exploration auf mehreren, standardisierten Höhen durchzuführen. Auch sollte bei der Planung der Anzahl der LVA die Offenheitsrate nach 12–24 Monaten in Erwägung gezogen werden, die durch Thrombose, Fibrosierung oder Granulation bei 75 (12 Monate) bzw. 36 % (24 Monate) liegt [35, 36].

Vor Beginn der Naht sollten stets der „backflow“-Test der Vene, die Identifikation des funktionellen Kollektors (siehe oben) und nach Naht der „washout“-Test der LVA durchgeführt werden, um die Durchgängigkeit und somit Funktion der LVA zu verifizieren (► **Abb. 1**). Als Anastomosentyp empfehlen die Teilnehmer des Konsensus-Panels bevorzugt „physiologische“ Rekonstruktionen: End-zu-Seit (EzS), SzS, SzE und/oder einen zusätzlichen Anschluss des proximalen Lymphkollektors. Die EzE-Anastomose sollte wenn möglich vermieden werden, da so die mögliche retrograde Drainage durch proximale Anteile des Kollektors nicht berücksichtigt wird und Druckgradienten innerhalb des Venensystems am wenig-



► **Abb. 1** Dargestellt ist eine EzS-Anastomose eines Lymphkollectors an eine Venole. Nach Anastomose mit einem Faden der Stärke 12–0 wird die extrafeine Gefäßklemme eröffnet und dabei auf ein Herauswaschen („washout“) des in der Venole befindlichen Blutes (blaue dicke Pfeile) durch klare oder leicht Farbstoff-gefärbte Lymphflüssigkeit geachtet (grüne dicke Pfeile). Der erfolgreiche „Washout“-Test nach LVA zeigt keinen venösen Rückfluss aus der Vene in den Lymphkollector, was intakte, die Funktion der LVA unterstützende Druckverhältnisse widerspiegelt. Der dünne, grüne Pfeil entspricht einem weiteren Lymphkollector in der Explorationshöhe, der noch nicht genäht wurde.



► **Abb. 2** Dokumentation der LVA mit Zeichnung und Beschriftung in unmittelbarer Nähe der LVA Explorationshöhe: Zeichnung des Typs (EzE, SzE, EzS, SzS, Y-förmig, 2 EzS, etc.); ICG ± des Lymphkollectors, sichtbarer Fluss des Lymphkollectors ±; „washout“ der LVA nach Freigabe in das Venensystem als Zeichen der korrekten Druckverhältnisse ±; Rückfluss der Vene vor Naht ±; Lymphgefäßqualität (Sklerose, Ektasie), Tiefe des Lymphgefäßes (Darstellung entspricht einer persönlichen Empfehlung von JC Yang, Taiwan, an den Erstauteur).

ten kompensiert werden können. Ein zusätzlicher Anschluss des proximalen Lymphkollectors, sofern möglich, bietet sich daher an.

Das Verfahren wird in der Regel in therapeutischer Intention durchgeführt, kann aber auch prophylaktisch nach chirurgischer Behandlung der Lymphknotenstation und somit vor Auftreten des sekundären Lymphödems erfolgen und hier in anatomischer (z. B. axillanah) und extraanatomischer (distal) Lokalisation durchgeführt werden [37]

Dokumentation der LVA Für die Beschreibung und Dokumentation der LVA (Foto, OP-Bericht) hat sich eine Zeichnung und Beschriftung in unmittelbarer Nähe der Explorationshöhe der LVA bewährt, die folgende Inhalte als relevant vorsieht: Zeichnung des Typs (EzE, SzE, EzS, SzS, Y-förmig, 2 EzS, etc.); ICG ± des Lymphkollectors, sichtbarer Fluss des Lymphkollectors ±; „washout“ der LVA nach Freigabe in das Venensystem als Zeichen der korrekten Druckverhältnisse ±; Rückfluss der Vene vor Naht ±; Lymphgefäßqualität (Sklerose, Ektasie), Tiefe des Lymphgefäßes (mm), siehe ► **Abb. 2**.

Vaskularisierte Lymphknoten transplantation (VLKT)

Definition Der VLKT besteht aus in der Regel in Fettgewebe eingebetteten Lymphknoten („composite“-Lappen), die im Empfängerbett (anatomisch oder extraanatomisch) mikrochirurgisch venös und arteriell anastomosiert werden. Das perfundierte Spender-Lymphknotengewebe im Empfängerbett induziert somit eine Wachstumsfaktoren-vermittelte Lymphangiogenese mit Neuaussprossung von Blut- und Lymphgefäßen [38]. Darüber hinaus enthält der Lappen Lymphkapillaren, die in der Lage sind, die angestaute Lymphflüssigkeit über intranoduläre lymphovenöse Verbindungen („shunts“) im Lymphknoten selbst ins venöse System abzuleiten. Somit erfolgte prinzipiell eine sofortige Ableitung über

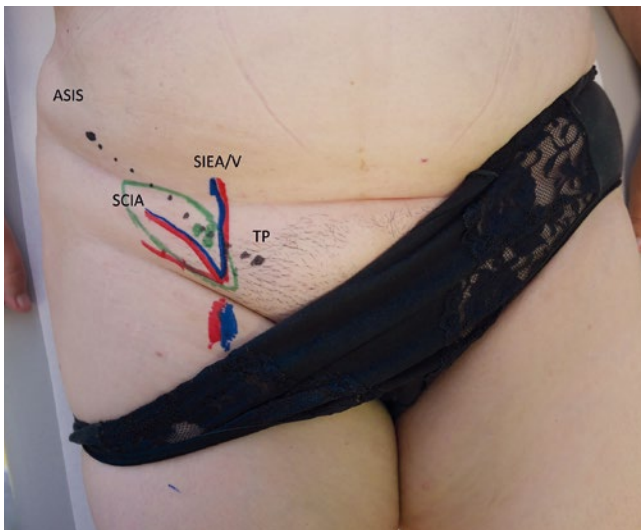
die anastomosierte Lappenvene [39]. Eine Variante des adipolymphatischen VLKT ist der adipolymphokutane VLKT mit einer Hautinsel. Diese Hautinsel kann die Kontaktfläche zum umliegenden Gewebe vergrößern und somit möglicherweise die Drainagekapazität des Lappens verbessern, einen vorbestehenden Weichteilgewebedefekt wiederherstellen und/oder als Monitorinsel dienen.

Funktion Funktionslose, verlorene Lymphknoten (z. B. nach chirurgischer Exzision, Infekt und/oder Bestrahlung) mit Lymphknoten ersetzen, um durch Lymphangiogenese Anschluss an das bestehende Lymphgefäßnetzwerk zu erreichen und damit eine Steigerung der Transportkapazität und sekundär die Reduktion der lymphatischen Last der betroffenen anatomischen Region zu erreichen [38, 40].

Mögliche Entnahmeregionen Subkutane VLK für den Transfer: Submentalregion, Supraklavikulärregion, Thorakodorsal-Region, laterale Leistenregion (► **Abb. 3**). Alternative, mesenteriale VLK: Omentum majus (rechte gastroepiploische Region), jejunales Mesenterium.

Bei der Planung der Hebestelle sollte berücksichtigt werden, dass bereits vorhandene Kollateralkreisläufe des Lymphabstroms durch die Dissektion nicht zusätzlich geschädigt werden sollten (z. B. nicht kontralaterale Leiste zur Behandlung eines Lymphödems der unteren Extremität).

Empfängerregion Diese werden unterteilt in anatomisch und extraanatomisch, wobei an der unteren Extremität aufgrund der Distanz zur Leistenregion eher die extraanatomische Positionierung erfolgen sollte (Sprunggelenk bzw. Wade/Knie). Die Teilnehmer des Konsensus-Panels sind sich einig, dass die Narbenlösung („Release“) im Empfängerbett bei der anatomischen sowie extraanato-



► **Abb. 3** Anatomische Landmarken und Einzeichnungsfür eines Lymphknotenlappens aus der rechten Leiste mit Hautinsel (modifizierter SCIP-Lappen): Markierung des Leistenbandes durch **ASIS**: Anterior Superior Iliac Spine; **TP**: Tuberculum Pubicum Lokalisation der **SCIA**: Superficial Circumflex Iliac Artery und **SIEV**: Superficial Inferior Epigastric Vein mit der akustischen Dopplerprobe.

mischen Platzierung ebenfalls zu einer Abflussverbesserung führt [41, 42]. Somit sollte diese auch sorgfältig durchgeführt werden. Bei extraanatomischer Rekonstruktion betrifft das zusätzlich ggf. auch die Axillaregion. Ein zusätzlicher Anschluss eines Lymphkolektors des VLK-Transplantats kann eine gezieltere Rekonstruktion unterstützen.

Bei extraanatomischer Rekonstruktion muss vor Anschluss ausreichend Raum durch Dissektion in der Empfängerbettregion gewährleistet sein, um eine ausreichende Möglichkeit zur Aussprossung (Kontaktfläche) zu ermöglichen. Entscheidend ist eine suprafasziale Lage der VLK-Lappen, ggf. unter Mitnahme einer Hautinsel oder Auflage von Spalthaut mit geplanter Serienexzision.

Das Verfahren bietet sich aufgrund der Eingriffs-spezifischen Charakteristika vorzugsweise bei der Kombination mit der autologen, mikrovaskulären Brustrekonstruktion und Entnahme am Abdomen an (DIEP/SIEA), da durch die Heberegion für den primären Lappen die Nähe zu der Spenderregion der lateralen Leiste als auch durch die Empfängerbettregion die Nähe zur anatomischen Rekonstruktion der Axilla nach Narben-Release gegeben sind [43]. Es gilt jedoch zu bedenken, dass dieser „composite“-Lappen mit oder ohne Haut als alleiniger Lappen mit einem Gefäßstiel entweder die Brustformung oder die genaue Positionierung des Lymphknotenpaketes des Lappens im axillären Empfängerbereich erschwert und daher ein zweiter Gefäßanschluss empfohlen wird.

Anzahl eingeschlossener Lymphknoten Jedes Transplant hat eine unterschiedliche Anzahl von Lymphknoten. Die jejunales-mesenteriale Lymphknoten bieten die größte und sicherste verfügbare Anzahl. Als Mindestzahl eingeschlossener Lymphknoten durch „reverse-mapping“ oder Palpation und Diaphanoskopie werden $n = 3$ erachtet, da durch Gustafsson et al. gezeigt werden konnte, dass der Einschluss von 3 und mehr Lymphknoten im Transplantat bessere Ergebnisse in der Reduktion des Umfangs der Extremität er-

zielt als 1 oder 2 Lymphknoten. Im Vergleich der Gruppen zwischen 3 und 4 vs. 5 bis 8 Lymphknoten gab es jedoch keinen signifikanten Unterschied [44]. Diese Ergebnisse sind äußerst relevant: Bei der anatomischen Rekonstruktion durch VLKT wird durch den Einschluss von mindestens 3 Lymphknoten nur einen Bruchteil der ursprünglichen Lymphknoten in der entsprechenden Station ersetzt. Es gilt nämlich abzuwiegen, genügend Lymphknoten zu entfernen um durch den Transfer am Empfängerort den Lymphabfluss zu verbessern und gleichzeitig am Spenderort das Risiko eines Chirurgie-induzierten Lymphödems möglichst zu minimieren.

Technische Aspekte Die Ischämiezeit sollte so kurz wie möglich gehalten werden und 5 h (im Tiermodell) nicht überschritten werden [45]. Dies ist insbesondere beim simultanen Transfer von Lymphknoten zu mehreren Empfängerstationen (extraanatomisch und anatomisch) zu berücksichtigen (simultane Mehrfachtransplantation)

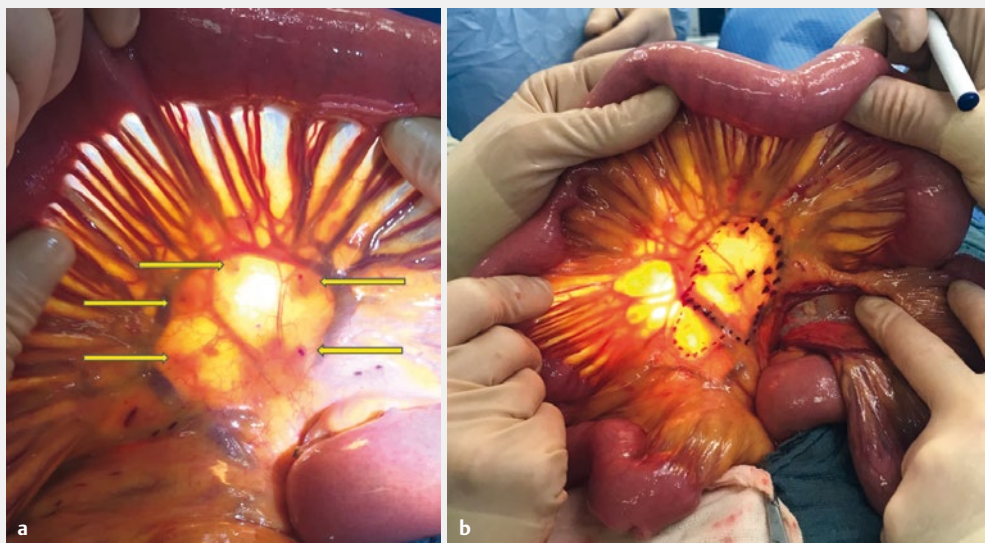
Der freie VLKT gilt als das invasivere Verfahren der rekonstruktiven Techniken mit dem Risiko eines Hebedefektlymphödems. Daher wird ein „reverse mapping“ der Entnahmeregion zur Reduktion von Spendermorbidity (iatrogenes Lymphödem) als obligat betrachtet [46, 47]. Insbesondere bei der Entnahme von Leistenlymphknoten oder Axilla-nahen Lymphknoten besteht ein Risiko für die Entwicklung eines Hebedefektlymphödems, das in einer Meta-Analyse von Demiri et al. unter Einschluss von 11 Studien und 189 Patienten mit drei publizierten Ereignissen mit 1,6% auftrat [48]. Darüber hinaus wurde vor diesem Hintergrund gezeigt, dass der lymphatische Transportindex in 20% ($n = 2$ von 10) und der lymphatische Fluss in 60% ($n = 6$ von 10) in der Entnahmeregion des Lymphknotenlappens geringfügig verändert war [49], ohne jedoch eine sichtbare Schwellung bzw. eine klinisch relevante Lymphödem zu zeigen [49].

Die intraabdominelle, bevorzugt mesenterial-jejunal Entnahme von VLK ist die neueste Spenderregion und das Verfahren mit der geringsten Erfahrung und zugehörigen Literatur [50, 51]. Aus Sicht der Konsensus-Panel-Teilnehmer ist eine Kooperation mit Allgemein- oder Viszeralchirurgen zur Entnahme unerlässlich. Wenngleich auch mesenterial-jejunal eine sehr gute Identifikation in hoher Anzahl verfügbaren LK möglich ist (► **Abb. 4**) und das Risiko eines Hebedefekt-Lymphödems zu vernachlässigen ist, verbleibt die Entnahme die invasivste Technik im Vergleich zu allen rekonstruktiven Verfahren mit potentiellen viszerale Komplikationen (Narbenhernie, Ileus) und wird derzeit bei geringer Erfahrung im Panel als „alternative Spenderregion“ in einem interdisziplinären Setting eingestuft.

Kombination von Verfahren

(> 1 rekonstruktives Verfahren oder ≥ 1 rekonstruktives Verfahren mit der minimal-invasiven, ablativen Suktion):

Kombinierte Eingriffe sind definiert als die gleichzeitige (synchrone) oder sequentielle Durchführung von VLKT, LVA und/oder (Lipolympho-)suktion oder eine Kombination der Verfahren. In der Regel findet hier eine Kombination eines rekonstruktiven Verfahrens (VLKT oder LVA) mit einer Suktion statt [52]. Das gleichzeitige Vorgehen, d. h. die Kombination der Verfahren zielt auf eine signifikant größere Volumenreduktion als ein rekonstruktives Ver-



► **Abb. 4** Diaphanoskopie der jejunal-mesenterialen Lymphknoten bei der Planung des Lappendesigns (links) und vor Transplantatentnahme (rechts). Bei dieser Entnahmeregion und Technik können die inkludierten Lymphknoten sicher dargestellt werden (links, gelbe Pfeile) und die vaskuläre Arkade zur Definition des Gefäßstils für das finale Transplantat (rechts, lila gepunktete Linie) identifiziert werden.

fahren allein. Chang et al. konnten durch die Kombination eine relativ stabile Reduktion der Umfangmaße der betroffenen Extremität auf zunächst nahezu gleiche Werte, mit geringer Zunahme innerhalb des Nachuntersuchungszeitraums von 12 Monaten, auf im Durchschnitt 1,58 cm mehr im Vergleich zur gesunden Extremität erreichen [52].

Die Kombination von zwei verschiedenen, rekonstruktiven Verfahren, wie z. B. die anatomische Rekonstruktion der Axilla mit VLKT und das gleichzeitige Durchführen von LVAs distal bzw. extraanatomisch sind mögliche Verfahren. Jedoch besteht bei der gleichzeitigen Kombination keinerlei Erfahrung im Panel der Konsensusteilnehmer.

Bei der zurzeit fehlenden wissenschaftlichen Aufarbeitung der Wirkmechanismen, des Einflusses und des Stellenwertes der Einzelverfahren, können diese kombinierten, synchronen Verfahren derzeit nicht als Standardverfahren empfohlen werden. Derzeit wird ausschließlich die monomodale Therapie empfohlen, um zunächst innerhalb der standardisierten Kernverfahren der rekonstruktiven Lymphchirurgie eine ausreichende, vergleichbare Erfahrung und Evidenz zu sammeln.

Die sequentielle Durchführung verschiedener Verfahren, z. B. bei fehlender Therapie-Antwort auf das erste Verfahren, ist von dieser Empfehlung ausgenommen, da sie für den Patienten einen individuellen, zweiten Versuch durch Anwendung einer alternativen Technik zur Symptomlinderung des Lymphödems bietet.

Diskussion der Verfahren

Basta et al. haben in einer Meta-Analyse im Jahr 2014 die Sicherheit und Wirksamkeit von VLKT und LVA bei chronischem Lymphödem untersucht. Es wurden dabei 27 Studien (22 LVA, 5 VLKT) mit insgesamt 1619 Patienten und einem Evidenzlevel von III und IV eingeschlossen, der durchschnittliche Nachuntersuchungszeitraum betrug 3,3 Jahre [20].

Die subjektive Verbesserung und die Umfangreduktion waren bei beiden Verfahren mit im Mittel 48,9 bzw. 48,5 % im Vergleich zur gesunden Extremität nahezu identisch (VLKT bzw. LVA). Signifikant bessere Ergebnisse zeigte der VLKT bei der Anzahl Patienten, die nach der rekonstruktiven Chirurgie die Kompressionsbehandlung beendet haben (78 vs. 56,3 %, VLKT vs. LVA), wenngleich dieser Parameter von dem festgelegten Nachbehandlungsprotokoll abhängig ist [20].

Die Rate eines Hebedefektlymphödems mit 1,6 % [48] als auch die Veränderungen des lymphatischen Transportindex bzw. lymphatischen Flusses in der Entnahmeregion des Lymphknotenlappens müssen in der Abwägung und Aufklärung berücksichtigt werden [49]. Die Gesamt-Komplikationsrate (Infektion, Lymphorrhoe, Re-Exploration) liegt bei ca. 4 und 10 % bei LVA und VLKT [20], schließt in dieser Meta-Analyse jedoch das Hebedefektlymphödem beim VLKT mit 1,6 % nicht mit ein [48].

Die etwas höhere Wirksamkeit des VLKT im Vergleich zur LVA gegenüber einer höheren Komplikationsrate des VLKT gegenüber der LVA sollte daher bei der Indikationsstellung und Aufklärung der Patienten in Betracht gezogen werden [20].

LVA können auch als Therapie einer therapieresistenten Lymphozele nach Operationen im Bereich der Lymphknotenstation eingesetzt werden. In diesem Fall wird nach Lokalisation der zuführenden, die Lymphozele speisenden Lymphbahn(en) diese nicht verschlossen, sondern über eine LVA rekonstruiert (Übersicht ► **Tab. 1**).

Nachkontrolle

Standardisierte, regelmäßige Nachuntersuchungen des operativen Ergebnisses sollten durchgeführt werden, um zeitnahe Veränderungen, Korrekturen oder Therapie-Eskalationen anzubieten und zu initiieren. Hierzu sollten die gleichen Untersuchungen und Erhebungen durchgeführt werden wie präoperativ, um den Erfolg der Therapie zu erfassen und zur verbesserten Evidenz beizutragen.

► **Tab. 1** Gegenüberstellung der wichtigsten Aspekte zwischen LVA und VLKT [20, 48].

	Lymphovenöse Anastomosen (LVA)	Vaskularisierter Lymphknoten-Transfer (VLKT)
Technik/Verfahren	derivativ-rekonstruktiv	rekonstruktiv
Indikation, Stadium	I–II (III: probatorisch als Alternative)	II–III; (I: Alternative, z. B. bei venöser Insuffizienz oder anderer Kontraindikation)
Lokalisation	isotop (Verletzungshöhe) vs. ektop (distal)	anatomisch vs. extra-anatomisch, suprafasziale Lage
Zeitpunkt	synchron (prophylaktisch) vs. metachron (therapeutisch)	primär (im Rahmen Rekonstruktion) oder sekundär
Anzahl	≥ 1 LVA	min. 3 LK im Transplantat
Zusatzverfahren	Intraoperative ICG/Blaufarbstoffnavigation, Identifikation funktioneller Lymphkollektoren, Washout-Test, superfeine Instrumente	Reverse mapping, Palpation und Diaphanoskopie
Morbidität der Verfahren (Infektion, Lymphorrhoe, Re-Exploration) [20]	4%	10%
Umfangreduktion Extremität [20]	48,50%	48,90%
Beendigung Kompressionsbehandlung [20]	56,30%	78%
Hebedefektymphödem [48]	0%	1,60%

Nachbehandlung

Ziel der Therapie ist die Reduktion der konservativen Therapieintensität und Therapiefrequenz unter Erhalt der Therapieziele. Für die postoperative Nachbehandlung mittels Lymphdrainage, Kompressionstherapie oder KPE nach LVA und VLKT mangelt es an entsprechenden Studien und verfügbarer Evidenz. Eine Standardisierung durch Konsensus konnte in dem zugrundeliegenden Workshop nicht vertieft werden, soll aber Gegenstand nachfolgender Konsensus-Panels der DAM werden.

Register für die Erfassung von Patienten mit lymphchirurgischen Eingriffen im deutschsprachigen Raum

Zu Verbesserung der Versorgungssituation und Stärkung der rekonstruktiven Mikrochirurgie als Säule der Therapie des sekundären, chronischen Lymphödems ist die Etablierung eines Registers durch die Deutschsprachige Arbeitsgemeinschaft für Mikrochirurgie der peripheren Nerven und Gefäße in Vorbereitung.

Schlussfolgerung

Die vorliegenden, deutschsprachigen Konsensus-Empfehlungen basierend auf dem Konsensus-Workshop anlässlich der 40. Jahrestagung der DAM in Lugano, Schweiz, 2018 zur rekonstruktiven Chirurgie des sekundären Lymphödems adressieren die derzeit verbreitetsten rekonstruktiven Kernverfahren (LVA vs. VLKT), während Kombinationsverfahren, Lymphgefäß-Transplantationen und ablativ Verfahren für fortgeschrittene Stadien bewusst unberücksichtigt geblieben sind. Beide vorgestellten Verfahren bieten bei richtiger Indikationsstellung und Technik basierend auf den Erfahrungen des Konsensus-Panels und der Literatur nahezu vergleichbare Effizienz in der Reduktion der Symptome und Folgen des sekundären Lymphödems, bei erhöhter prozedurenspezifischer Morbidi-

tät des VLKT, was bei der Indikationsstellung stets berücksichtigt werden sollte.

Interessenkonflikt

Die Autoren geben an, dass kein Interessenkonflikt besteht.

Autorinnen/Autoren



Prof. Dr. Christoph R. Hirche

BG Klinik Ludwigshafen, Klinik für Hand-, Plastische und Rekonstruktive Chirurgie, Mikrochirurgie, Schwerbrandverletzentrum, Universität Heidelberg

Christoph Hirche ist Professor für Plastische Chirurgie an der Universität Heidelberg und stellvertretender Direktor der Klinik für Hand-, Plastische und Rekon-

struktive Chirurgie, Mikrochirurgie, Schwerbrandverletzentrum der BG Klinik Ludwigshafen. Er wurde 1979 in Kiel geboren und schloss 2006 nach Aufenthalt in den USA (New York, Cincinnati) und Thailand sein Studium an der Charité-Universität Berlin ab. Er ist Facharzt für Plastische und Ästhetische Chirurgie und Handchirurg mit langjähriger Expertise in der Mikrochirurgie, Brustchirurgie, lymphorekonstruktiven Chirurgie und Handchirurgie. Er ist u. a. Vorstandsmitglied der Deutschsprachigen Arbeitsgemeinschaft für Mikrochirurgie der peripheren Nerven und Gefäße (DAM). Professor Hirche leitet mehrere Arbeitsgruppen, u. a. im Bereich der lymphatischen Regeneration, Mikrochirurgie, Verbrennungsmedizin sowie dem Einsatz von Fluoreszenz in der Chirurgie.

Literatur

- [1] Olszewski WL. The pathophysiology of lymphedema – 2012. *Handchirurgie, Mikrochirurgie, plastische Chirurgie : Organ der Deutschsprachigen Arbeitsgemeinschaft für Handchirurgie : Organ der Deutschsprachigen Arbeitsgemeinschaft für Mikrochirurgie der Peripheren Nerven und Gefäße* 2012; 44: 322–328
- [2] [Anonym]. S2k Leitlinie Diagnostik und Therapie des Lymphödems AWMF Reg.-Nr. 058–001. AWMF, DOI:
- [3] Moffatt CJ, Franks PJ, Doherty DC et al. Lymphoedema: an underestimated health problem. *QJM* 2003; 96: 731–738
- [4] Borup Christensen S, Lundgren E. Sequelae of axillary dissection vs. axillary sampling with or without irradiation for breast cancer. A randomized trial. *Acta Chir Scand* 1989; 155: 515–519
- [5] Hirche C, Mohr Z, Kneif S et al. The role of nodal staging in breast cancer. Past, present and future. *Minerva Chir* 2010; 65: 537–546
- [6] Langer I, Guller U, Berclaz G et al. Morbidity of sentinel lymph node biopsy (SLN) alone versus SLN and completion axillary lymph node dissection after breast cancer surgery: a prospective Swiss multicenter study on 659 patients. *Annals of surgery* 2007; 245: 452–461
- [7] Ozcinar B, Guler SA, Kocaman N et al. Breast cancer related lymphedema in patients with different loco-regional treatments. *Breast* 2012; 21: 361–365
- [8] De Groef A, Van Kampen M, Tieto E et al. Arm lymphoedema and upper limb impairments in sentinel node-negative breast cancer patients: A one year follow-up study. *Breast* 2016; 29: 102–108
- [9] Mohr Z, Hirche C, Gretschel S et al. [Risk factors for the development of lymphatic fistula after ilioinguinal lymph node dissection before isolated limb perfusion and its potential clinical relevance]. *Zentralbl Chir* 2011; 136: 386–390
- [10] Todo Y, Yamazaki H, Takeshita S et al. Close relationship between removal of circumflex iliac nodes to distal external iliac nodes and postoperative lower-extremity lymphedema in uterine corpus malignant tumors. *Gynecol Oncol* 2015; 139: 160–164
- [11] Yamazaki H, Todo Y, Takeshita S et al. Relationship between removal of circumflex iliac nodes distal to the external iliac nodes and postoperative lower-extremity lymphedema in uterine cervical cancer. *Gynecol Oncol* 2015; 139: 295–299
- [12] Baumeister RG, Mayo W, Notohamiprodjo M et al. Microsurgical Lymphatic Vessel Transplantation. *Journal of reconstructive microsurgery* 2016; 32: 34–41
- [13] Chang DW. Lymphaticovenular bypass surgery for lymphedema management in breast cancer patients. *Handchirurgie, Mikrochirurgie, plastische Chirurgie : Organ der Deutschsprachigen Arbeitsgemeinschaft für Handchirurgie : Organ der Deutschsprachigen Arbeitsgemeinschaft für Mikrochirurgie der Peripheren Nerven und Gefäße* 2012; 44: 343–347
- [14] Cheng MH, Chen SC, Henry SL et al. Vascularized groin lymph node flap transfer for postmastectomy upper limb lymphedema: flap anatomy, recipient sites, and outcomes. *Plastic and reconstructive surgery* 2013; 131: 1286–1298
- [15] Garza RM, Chang DW. Lymphovenous bypass for the treatment of lymphedema. *Journal of surgical oncology* 2018; 118: 743–749
- [16] Nguyen AT, Chang EI, Suami H et al. 29: An Algorithmic Approach to Simultaneous Vascularized Lymph Node Transfer with Microvascular Breast Reconstruction. *Ann Surg Oncol* 2015; 22: 2919–2924
- [17] Saaristo AM, Niemi TS, Viitanen TP et al. 9: Microvascular breast reconstruction and lymph node transfer for postmastectomy lymphedema patients. *Annals of surgery* 2012; 255: 468–473
- [18] Campisi C, Boccardo F. Vein graft interposition in treating peripheral lymphoedemas. *Handchirurgie, Mikrochirurgie, plastische Chirurgie : Organ der Deutschsprachigen Arbeitsgemeinschaft für Handchirurgie* Organ der Deutschsprachigen Arbeitsgemeinschaft für Mikrochirurgie der Peripheren Nerven und Gefäße 2003; 35: 221–224
- [19] O'Brien BM, Mellow CG, Khazanchi RK et al. Long-term results after microlymphaticovenous anastomoses for the treatment of obstructive lymphedema. *Plastic and reconstructive surgery* 1990; 85: 562–572
- [20] Basta MN, Gao LL, Wu LC. Operative treatment of peripheral lymphedema: a systematic meta-analysis of the efficacy and safety of lymphovenous microsurgery and tissue transplantation. *Plastic and reconstructive surgery* 2014; 133: 905–913
- [21] Chang DW, Kim S. Breast reconstruction and lymphedema. *Plastic and reconstructive surgery* 2010; 125: 19–23
- [22] Cheng MH, Lin CY, Patel K. The Groin vs. Submental Vascularized Lymph Node Flaps: A Head-to-Head Comparison of Surgical Outcomes Following Treatment for Upper Limb Lymphedema. *Plastic and reconstructive surgery* 2015; 136: 135
- [23] Demirtas Y, Ozturk N, Yapici O et al. Comparison of primary and secondary lower-extremity lymphedema treated with supermicrosurgical lymphaticovenous anastomosis and lymphaticovenous implantation. *Journal of reconstructive microsurgery* 2010; 26: 137–143
- [24] Gould DJ, Mehrara BJ, Neligan P et al. Lymph node transplantation for the treatment of lymphedema. *Journal of surgical oncology* 2018; 118: 736–742
- [25] Mihara M, Hara H, Araki J et al. Indocyanine green (ICG) lymphography is superior to lymphoscintigraphy for diagnostic imaging of early lymphedema of the upper limbs. *PLoS One* 2012; 7: e38182
- [26] Xiong L, Engel H, Gazyakan E et al. Current techniques for lymphatic imaging: State of the art and future perspectives. *Eur J Surg Oncol* 2014; 40: 270–276
- [27] Yamamoto T, Narushima M, Yoshimatsu H et al. Dynamic Indocyanine Green (ICG) lymphography for breast cancer-related arm lymphedema. *Ann Plast Surg* 2014; 73: 706–709
- [28] Yamamoto T, Yamamoto N, Doi K et al. Indocyanine green-enhanced lymphography for upper extremity lymphedema: a novel severity staging system using dermal backflow patterns. *Plastic and reconstructive surgery* 2011; 128: 941–947
- [29] Patel KM, Manrique O, Sosin M et al. Lymphatic mapping and lymphedema surgery in the breast cancer patient. *Gland Surg* 2015; 4: 244–256
- [30] Yamamoto T, Narushima M, Doi K et al. Characteristic indocyanine green lymphography findings in lower extremity lymphedema: the generation of a novel lymphedema severity staging system using dermal backflow patterns. *Plastic and reconstructive surgery* 2011; 127: 1979–1986
- [31] Devoogdt N, De Groef A, Hendrickx A et al. Lymphoedema Functioning, Disability and Health Questionnaire for Lower Limb Lymphoedema (Lymph-ICF-LL): reliability and validity. *Phys Ther* 2014; 94: 705–721
- [32] Patel KM, Lin CY, Cheng MH. A Prospective Evaluation of Lymphedema-Specific Quality-of-Life Outcomes Following Vascularized Lymph Node Transfer. *Ann Surg Oncol* 2015; 22: 2424–2430
- [33] Yamamoto T, Koshima I. A prospective analysis of 100 consecutive lymphovenous bypass cases for treatment of extremity lymphedema. *Plastic and reconstructive surgery* 2014; 133: 887e–888e
- [34] Yang JC, Wu SC, Chiang MH et al. Intraoperative identification and definition of “functional” lymphatic collecting vessels for supermicrosurgical lymphaticovenous anastomosis in treating lymphedema patients. *Journal of surgical oncology* 2018; 117: 994–1000
- [35] Maegawa J, Yabuki Y, Tomoeda H et al. Outcomes of lymphaticovenous side-to-end anastomosis in peripheral lymphedema. *J Vasc Surg* 2012; 55: 753–760
- [36] Tourani SS, Taylor GI, Ashton MW. Long-Term Patency of Lymphovenous Anastomoses: A Systematic Review. *Plastic and reconstructive surgery* 2016; 138: 492–498

- [37] Jorgensen MG, Toyserkani NM, Sorensen JA. The effect of prophylactic lymphovenous anastomosis and shunts for preventing cancer-related lymphedema: a systematic review and meta-analysis. *Microsurgery* 2017, DOI: 10.1002/micr.30180
- [38] Ito R, Suami H. Overview of lymph node transfer for lymphedema treatment. *Plastic and reconstructive surgery* 2014; 134: 548–556
- [39] Cheng MH, Huang JJ, Wu CW et al. The mechanism of vascularized lymph node transfer for lymphedema: natural lymphaticovenous drainage. *Plastic and reconstructive surgery* 2014; 133: 192e-198e
- [40] Ito R, Zelken J, Yang CY et al. Proposed pathway and mechanism of vascularized lymph node flaps. *Gynecol Oncol* 2016; 141: 182–188
- [41] Becker C, Assouad J, Riquet M et al. Postmastectomy lymphedema: long-term results following microsurgical lymph node transplantation. *Annals of surgery* 2006; 243: 313–315
- [42] Cheng MH, Huang JJ, Nguyen DH et al. A novel approach to the treatment of lower extremity lymphedema by transferring a vascularized submental lymph node flap to the ankle. *Gynecol Oncol* 2012; 126: 93–98
- [43] Engel H, Lin CY, Huang JJ et al. Outcomes of Lymphedema Microsurgery for Breast Cancer-related Lymphedema With or Without Microvascular Breast Reconstruction. *Annals of surgery* 2018; 268: 1076–1083
- [44] Gustafsson J, Chu SY, Chan WH et al. Correlation between Quantity of Transferred Lymph Nodes and Outcome in Vascularized Submental Lymph Node Flap Transfer for Lower Limb Lymphedema. *Plastic and reconstructive surgery* 2018; 142: 1056–1063
- [45] Yang CY, Ho OA, Cheng MH et al. Critical Ischemia Time, Perfusion, and Drainage Function of Vascularized Lymph Nodes. *Plastic and reconstructive surgery* 2018; 142: 688–697
- [46] Dayan JH, Dayan E, Smith ML. Reverse lymphatic mapping: a new technique for maximizing safety in vascularized lymph node transfer. *Plastic and reconstructive surgery* 2015; 135: 277–285
- [47] Pasko JL, Garreau J, Carl A et al. Axillary reverse lymphatic mapping reduces patient perceived incidence of lymphedema after axillary dissection in breast cancer. *Am J Surg* 2015; 209: 890–895
- [48] Demiri E, Dionysiou D, Tsimponis A et al. Donor-Site Lymphedema Following Lymph Node Transfer for Breast Cancer-Related Lymphedema: A Systematic Review of the Literature. *Lymphatic research and biology* 2018; 16: 2–8
- [49] Viitanen TP, Maki MT, Seppanen MP et al. Donor-site lymphatic function after microvascular lymph node transfer. *Plastic and reconstructive surgery* 2012; 130: 1246–1253
- [50] Coriddi M, Skoracki R, Eiferman D. Vascularized jejunal mesenteric lymph node transfer for treatment of extremity lymphedema. *Microsurgery* 2017; 37: 177–178
- [51] Coriddi M, Wee C, Meyerson J et al. Vascularized Jejunal Mesenteric Lymph Node Transfer: A Novel Surgical Treatment for Extremity Lymphedema. *Journal of the American College of Surgeons* 2017; 225: 650–657
- [52] Chang K, Xia S, Sun YG et al. [Liposuction combined with lymphaticovenous anastomosis for treatment of secondary lymphedema of the lower limbs: a report of 49 cases]. *Zhonghua Wai Ke Za Zhi* 2017; 55: 274–278